

***Abiotrophia defectiva*, una causa infrecuente de ictus cardioembólico*****Abiotrophia defectiva*, an infrequent cause of cardioembolic stroke**

<https://doi.org/10.23938/ASSN.0881>

**A. López-Bravo<sup>1,2</sup>, M. Marín-Gracia<sup>2,3</sup>, A. Viloria-Alebesque<sup>2,4</sup>, C. Pérez-Lázaro<sup>2,3</sup>, S. Santos-Lasaosa<sup>2,3</sup>**

**RESUMEN**

*Abiotrophia defectiva* supone una causa poco frecuente de endocarditis con una elevada tasa de embolización en comparación con otras endocarditis por estreptococo. Las complicaciones neurológicas pueden presentarse en el 20-40% de los casos, destacando aneurismas intracraneales y hemorragias subaracnoideas. Su aislamiento en el sistema nervioso central (SNC) es extremadamente raro y en la mayoría de los casos se asocia a procedimientos neuroquirúrgicos previos.

Presentamos el caso de una paciente de 51 años que sufrió un ictus isquémico como complicación de una endocarditis por *A. defectiva* y se revisan los casos de infecciones del SNC causadas por dicho microorganismo. La relevancia del caso radica en su singularidad, debido a la ausencia de enfermedad valvular previa en la paciente y sin historia reciente de procedimientos invasivos o intervenciones quirúrgicas.

**Palabras clave.** Abiotrophia defectiva. Sistema nervioso central. Endocarditis infecciosa.

**ABSTRACT**

*Abiotrophia defectiva* is a rare cause of endocarditis with a high embolization rate compared to other streptococcal endocarditis. Neurological complications may occur in 20-40% of cases, and include intracranial aneurysms and subarachnoid hemorrhage. Its isolation in the central nervous system (CNS) is extremely rare and is associated with previous neurosurgical procedures.

We present the case of a 51-year-old patient who suffered an ischemic stroke as a complication of *A. defectiva* endocarditis, and the cases of CNS infections caused by this microorganism are reviewed. The relevance of the case lies in its singular character, due to the absence of previous valve disease in the patient without a recent history of invasive procedures or surgical interventions.

**Keywords.** *Abiotrophia defectiva*. Central nervous system. Infectious endocarditis.

*An. Sist. Sanit. Navar.* 2020; 43 (3): 423-427

1. Sección de Neurología. Hospital Reina Sofía. Tudela. Navarra.
2. Instituto Aragonés de Ciencias de la Salud (IICS070). Zaragoza.
3. Servicio de Neurología. Hospital Clínico Universitario Lozano Blesa. Zaragoza.
4. Hospital General de la Defensa. Zaragoza.

Recepción: 19/04/2020

Aceptación provisional: 09/06/2020

Aceptación definitiva: 15/07/2020

**Correspondencia:**

Alba López Bravo  
Sección de Neurología  
Hospital Reina Sofía  
Ctra. de Tarazona, Km 4  
31500 Tudela (Navarra) España  
E-mail: alba.lopez.bravo@gmail.com

## INTRODUCCIÓN

*Abiotrophia defectiva* es un coco Gram positivo, anaerobio facultativo, previamente incluido en el grupo de estreptococos nutricionalmente variables; forma parte de la flora de la mucosa oral, gastrointestinal y genital<sup>1</sup>, pero puede convertirse en agente patógeno al acceder al torrente sanguíneo. Es responsable de aproximadamente el 5-6% de los casos de endocarditis infecciosa (EI), un 90% de los cuales corresponden a pacientes con afecciones valvulares previas<sup>2</sup>. Debido a su alta tasa de embolización, *A. defectiva* tiene una elevada mortalidad en comparación con otras endocarditis por estreptococo<sup>2</sup>. Ha sido descrita como el agente causante de infecciones osteoarticulares, queratitis, endoftalmítis, y procesos intraabdominales<sup>3-4</sup>. La afectación del sistema nervioso central (SNC) por *A. defectiva* es infrecuente y se asocia en la mayoría de los casos a la realización de procedimientos neuroquirúrgicos previos<sup>5</sup>.

Se presenta el caso de una paciente sana que sin haberse sometido a ningún procedimiento invasivo, sufrió un ictus isquémico como complicación de una endocarditis por *A. defectiva* sobre válvula nativa.

## CASO CLÍNICO

Mujer de 51 años sin antecedentes personales ni familiares de interés. Acudió a nuestro centro por cuadro de tres días de evolución de alteración para la emisión del lenguaje.

En la exploración neurológica presentaba dificultad para la nominación, así como para la comprensión de órdenes complejas. En el examen físico se detectó un soplo sistólico en foco mitral de intensidad V/VI con irradiación a axila. La tomografía computarizada (TC) cerebral mostró hipodensidad parietal izquierda compatible con ictus agudo. Dos días después presentó pico febril de 38 °C y molestias en región lumbar con intenso dolor a la palpación de apófisis espinosas lumbares. La resonancia magnética (RM) cerebral (Fig. 1) confirmó el infarto cerebral en territorio de la arteria cerebral media izquierda. En el ecocardiograma transesofágico se visualizaban vegetaciones en ambos velos de la válvula mitral e insuficiencia mitral severa (Fig. 2).

Persistía dolor insidioso en región lumbar y dificultad para la deambulacion, por lo que se realizó RM de columna lumbar, observándose lesiones hipointensas en T1 en espacios intervertebrales L2-L3 y L5-S1 compatibles con espondilodiscitis. Tras aislarse *A. defectiva* en hemocultivo se inició tratamiento intravenoso con penicilina G acuosa (3.000.000 UI cada 4 h) y gentamicina (180 mg cada 24 h), con buena evolución neurológica, hasta la recuperación completa.

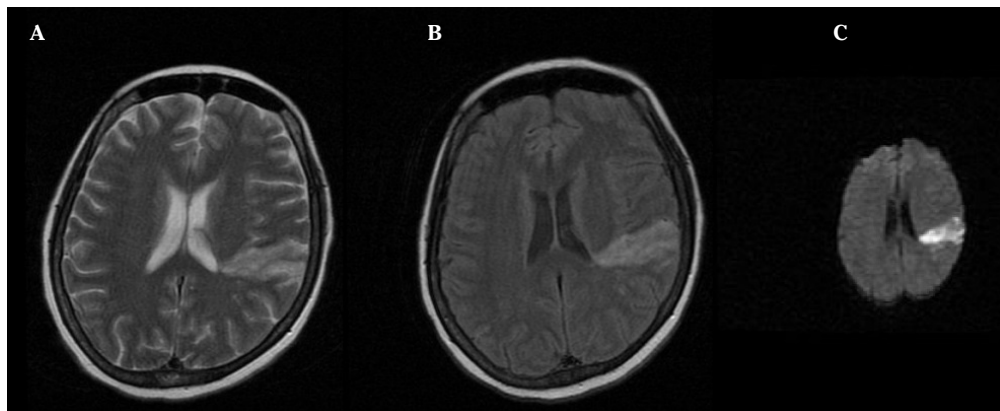
Debido a los hallazgos ecocardiográficos, fue trasladada a un centro de referencia en cirugía cardíaca, donde se llevó a cabo una cirugía de reemplazo valvular mitral mediante tejido biológico. En la actualidad realiza seguimientos cardiológicos rutinarios, con una evolución satisfactoria.

## DISCUSIÓN

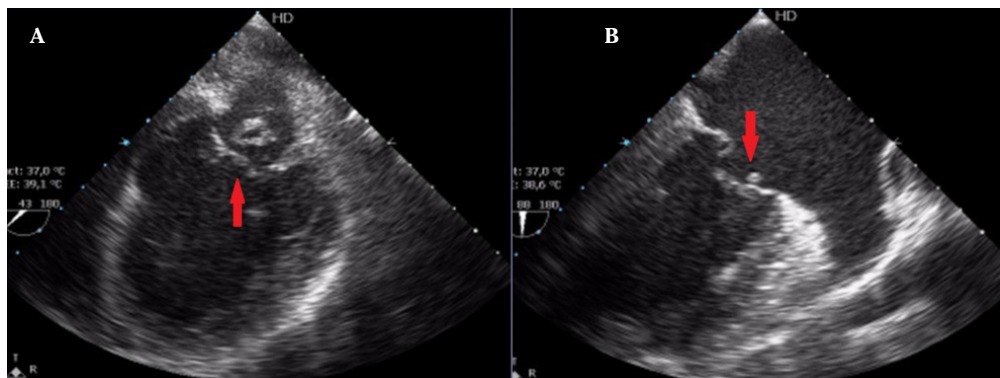
*A. defectiva* supone una causa poco frecuente y grave de endocarditis que puede presentar complicaciones neurológicas en el 20-40% de los casos<sup>6</sup>, habiéndose descrito ocho casos en la literatura<sup>5-11</sup> (Tabla 1).

Se han publicado dos casos de hemorragia subaracnoidea secundaria a EI por *A. defectiva*, uno de ellos tras rotura de aneurisma intracraneal en la arteria cerebral media<sup>7</sup> y otro que cursó, además, con hemorragia intraventricular e hidrocefalia<sup>8</sup>. Se han descrito tres casos de aneurisma intracraneal, uno causante de la hemorragia subaracnoidea ya comentada<sup>7</sup> y otros dos acompañados de infarto cerebral<sup>6</sup>, en los que son los únicos casos publicados de ictus isquémico a consecuencia de la infección por *A. defectiva*, como en el caso de nuestra paciente. Otras complicaciones como los abscesos cerebrales son menos frecuentes, con un único caso publicado en un paciente inmunodeprimido<sup>9</sup>.

También puede originar infecciones del SNC, habitualmente tras la realización de procedimientos intervencionistas y quirúrgicos, como los tres casos de meningitis tras mielografía guiada por TC<sup>10</sup>, anestesia raquídea<sup>11</sup> y tratamiento endovascular de un aneurisma cerebral<sup>5</sup>. Se han publicado



**Figura 1.** Resonancia magnética cerebral. Área de hiperintensidad parietal izquierda en secuencias T2 (A) y Flair (B). Restricción a la difusión en secuencias DWI (*diffusion-weighted imaging*) (C).



**Figura 2.** Ecocardiograma transesofágico, a nivel medioesofágico. Vegetación en velo posterior de válvula mitral (flechas). A. Corte a 45 grados. B. Corte a 90 grados.

dos casos de embolismo séptico intracraneal por *A. defectiva* tras procedimientos dentales recientes, en los que fue necesario el estudio angiográfico para la detección y diagnóstico de aneurisma intracraneal<sup>6</sup>. Únicamente se han publicado dos casos en los que los pacientes no habían sido sometidos a ningún procedimiento previo<sup>7,8</sup>, al igual que en el caso actual.

El aislamiento del género *Abiotrophia* en medios de cultivo puede ser difícil, y su crecimiento lento puede dificultar su identificación si se descartan los hemocultivos de forma precoz, ya que *A. defectiva* se incluye entre los patógenos causantes de endocarditis con hemocultivos negativos. En nuestro caso la bacteria creció en el pri-

mer hemocultivo realizado. En relación al tratamiento, se ha demostrado un efecto sinérgico del tratamiento antibiótico entre agentes  $\beta$  lactámicos y aminoglicósidos<sup>12</sup>. Algunos estudios hacen referencia a una alta resistencia a penicilina, manteniendo buena susceptibilidad a cefalosporinas de tercera generación y vancomicina<sup>12</sup>.

Presentamos un caso clínico excepcional, como consecuencia de una infección por *A. defectiva* en una paciente sin afecciones valvulares previas y sin historia reciente de procedimientos invasivos o intervenciones quirúrgicas. Debido a su alta tasa de embolización y las complicaciones neurológicas descritas en la literatura, creemos que es necesario recomendar un estudio de

**Tabla 1.** Características clínicas de pacientes con complicaciones neurológicas por *Abiotrofia defectiva* publicadas en la bibliografía

Autor Año	Edad, sexo Procedimientos previos	Síntomas	Resultado de exámenes complementarios del SNC	Tratamiento	Evolución
<b>Meningitis</b>					
Cerceo y col <sup>5</sup> 2004	53, mujer Clipaje de aneurisma cerebral	- Desorientación	LCR 630 l/mm <sup>3</sup> (78% PMN) ↑ Proteínas 190 mg/dL ↑ Glucosa 53 mg/dL ↓ <u>RM</u> Lesiones cavitadas	(28 días) Penicilina Gentamicina	Estabilidad clínica
Schlegel y col <sup>10</sup> 1999	49, mujer Mielografía-TC	- Fiebre - Cefalea	LCR 320 l/mm <sup>3</sup> (90% PMN) ↑ Proteínas 55 mg/dL ↑ Glucosa 30 mg/dL ↓	(10 días) Vancomicina Fosfomicina (10 días) Cefixina Rifampicina	Estabilidad clínica
Tena y col <sup>11</sup> 2013	64, varón Anestesia raquídea	- Fiebre - Cefalea - Dolor lumbar	LCR 345 l/mm <sup>3</sup> (70% PMN) ↑ Proteínas 234 mg/dL ↑ Glucosa 15 mg/dL ↓ Positivo para <i>A. defectiva</i>	(10 días) Ceftriaxona Vancomicina Ampicilina	Mejoría clínica
<b>Absceso cerebral</b>					
Zenone y col <sup>9</sup> 2003	66, varón Inmunosupresión	- Fiebre - Confusión	<u>LCR</u> Normal <u>RM</u> Lesiones cavitadas Biopsia cerebral	(10 días) Amoxicilina Rifampicina (25 días) Clindamicina	Mejoría clínica y radiológica
<b>Hemorragia subaracnoidea</b>					
Yang y col <sup>7</sup> 2010	60, varón No	- Fiebre - Cefalea - Mareo	<u>AngioTC</u> Aneurisma intracraneal HSA	(6 semanas) Penicilina Gentamicina	Mejoría clínica y radiológica
Kohok y col <sup>8</sup> 2011	89, mujer No	- Fiebre - Alteración nivel de consciencia	<u>TC</u> HSA Hidrocefalia	(28 días) Penicilina G Gentamicina	<i>Exitus</i>
<b>Ictus isquémico</b>					
Rhodes y col <sup>6</sup> 2016	50, varón Extracción dental	- Afasia - Déficit motor	<u>TC</u> Infarto cortical <u>Angiografía cerebral</u> Aneurisma intracraneal	(6 semanas) Gentamicina Vancomicina	Estabilidad clínica
Rhodes y col <sup>6</sup> 2016	25, mujer Extracción dental	- Afasia	<u>TC cerebral</u> Infarto temporoparietal <u>Angiografía cerebral</u> Aneurisma intracraneal	(6 semanas) Ceftriaxona Rifampicina (2 semanas) Gentamicina	Estabilidad clínica Resección aneurismática

SNC: sistema nervioso central; LCR: líquido cefalorraquídeo; l/mm<sup>3</sup>: leucocitos por mm<sup>3</sup>; PMN: polimorfonucleares; RM: resonancia magnética; TC: tomografía computerizada; HSA: hemorragia subaracnoidea.

Estrategia de búsqueda en Medline-PubMed, sin límite temporal: ("abiotrophia"[All Fields] OR "abiotrophia defectiva"[All Fields]) AND ("nervous system"[MeSH Terms] OR ("nervous"[All Fields] AND "system"[All Fields]) OR "nervous system"[All Fields]).

neuroimagen del SNC con secuencias vasculares, en aquellos pacientes en los que se detecte una endocarditis por *A. defectiva* y resaltamos la importancia de un tratamiento precoz para evitar consecuencias neurológicas potencialmente mortales.

## BIBLIOGRAFÍA

- RAMOS JN, DOS SANTOS LS, VIDAL LM, PEREIRA PM, SALGADO AA, FORTES CQ et al. A case report and literature overview: *Abiotrophia defectiva* aortic valve endocarditis in developing countries. *Infection* 2014; 42: 579-584. <https://doi.org/10.1007/s15010-014-0595-3>
- BROUQUI P, RAOULT D. Endocarditis due to rare and fastidious bacteria. *Clin Microbiol Rev* 2001; 14: 177-207. <https://doi.org/10.1128/cmr.14.1.177-207.2001>
- MANDERWAD GP, MURTHY SI, MOTUKUPALLY SR. Postkeratoplasty keratitis caused by *Abiotrophia defectiva*: an unusual cause of graft infection. *Middle East Afr J Ophthalmol* 2015; 22: 383-385. <https://doi.org/10.4103/0974-9233.150631>
- SHAH N, NAIDU P, PAULY RP. Peritoneal dialysis-related peritonitis due to *Abiotrophia defectiva*: a case report. *Can J Kidney Health Dis* 2016; 3: 1-3. <https://doi.org/10.1177/2054358116678206>
- CERCEO E, CHRISTIE JD, NACHAMKIN I, LAUTENBACH E. Central nervous system infections due to *Abiotrophia* and *Granulicatella* species: an emerging challenge? *Diagn Microbiol Infect Dis* 2004; 48: 161-165. <https://doi.org/10.1016/j.diagmicrobio.2003.10.009>
- RHODES HM, HIRIGOYEN D, SHABNAM L, WILLIAMS DN, HANSEN GT. Infective endocarditis due to *Abiotrophia defectiva* and *Granulicatella* spp. complicated by infectious intracranial cerebral aneurysms: a report of three cases and review of the literature. *J Med Microbiol* 2016; 65: 493-199. <https://doi.org/10.1099/jmm.0.000260>
- YANG YS, SHANG ST, LIN JC, CHIU CH, CHANG FY. A ruptured cerebral mycotic aneurysm caused by *Abiotrophia defectiva* endocarditis. *Am J Med Sci* 2010; 339: 190-191. <https://doi.org/10.1097/maj.0b013e3181be6586>
- KOHOK DD, PARASHAR A, PUNNAM V, TANDAR A. Subarachnoid hemorrhage in a patient with *Abiotrophia defectiva* endocarditis. *Am J Med Sci* 2011; 341: 157-159. <https://doi.org/10.1097/maj.0b013e3181f99cc7>
- ZENONE T, DURAND DV. Brain abscesses caused by *Abiotrophia defectiva*: complication of immunosuppressive therapy in a patient with connective-tissue disease. *Scand J Infect Dis* 2004; 36: 497-499. <https://doi.org/10.1080/00365540410016104>
- SCHLEGEL L, MERLET C, LAROCHE JM, FRÉMAUX A, GESLIN P. Iatrogenic meningitis due to *Abiotrophia defectiva* after myelography. *Clin Infect Dis* 1999; 28: 155-156. <https://doi.org/10.1086/517189>
- TENA D, SOLÍS S, LAINEZ S, TORRALBA M, CHACÓN P, VALDEZATE S et al. Meningitis caused by *Abiotrophia defectiva*: case report and literature review. *Infection* 2013; 41: 571-574. <https://doi.org/10.1007/s15010-012-0318-6>
- BADDOUR LM, WILSON WR, BAYER AS, FOWLER VG JR, TLEYJEH IM, RYBAK MJ et al. Infective endocarditis in adults: diagnosis, antimicrobial therapy, and management of complications: a scientific statement for healthcare professionals from the American Heart Association. *Circulation* 2015; 132: 1435-1486. <https://doi.org/10.1161/CIR.0000000000000296>

