

Osteonecrosis de los maxilares por bisfosfonatos. Actualización y puesta al día

Bisphosphonate-related osteonecrosis of the jaws. An update

F. Cardona¹, J.V. Bagán², E. Sáinz¹, J. Figuerido¹, F. Giner¹, F.J. Vidán³

RESUMEN

Los bisfosfonatos son unos fármacos ampliamente utilizados principalmente para la osteoporosis y también en oncología. Un efecto secundario o complicación de los mismos, desconocida hasta el año 2003, es la osteonecrosis de los maxilares. Se revisan, en este trabajo, las características químicas de los distintos bisfosfonatos, su posible mecanismo de acción, la potencia relativa, los productos comerciales existentes en el mercado farmacéutico español y sus indicaciones; igualmente se repasa la osteonecrosis de los maxilares en sus comienzos, su concepto, sus estadios clínicos, la razón por la que esta patología aparece en los maxilares, sus factores de riesgo, su incidencia, la actitud a tomar por los dentistas con los pacientes que toman bisfosfonatos, el tratamiento y la posible predicción de la osteonecrosis.

Palabras clave. Bisfosfonatos. Difosfonatos. Osteonecrosis mandibular. Osteoporosis. Cirugía bucal.

ABSTRACT

Bisphosphonates are widely used drugs, primarily for osteoporosis and also in oncology. A drug-induced side effect or complication, which only recently came to light in 2003, is osteonecrosis of the jaw. This study reviews the chemical characteristics of the various bisphosphonates, their possible mechanism of action, relative potency, the commercial products available on the Spanish pharmaceutical market and the indications for bisphosphonate treatment. The study also considers osteonecrosis of the jaw with regard to its onset, concept, clinical stages, why this pathology affects the jaws, its risk factors, incidence, the attitude to be adopted by dentists with patients taking bisphosphonates, a quick review of the treatment and the possible prediction of osteonecrosis.

Key words. Bisphosphonates. Diphosphonates. Osteonecrosis. Jaw. Osteoporosis. Oral surgery.

An. Sist. Sanit. Navar. 2009; 32 (3): 423-437

1. Sección de Salud Bucodental. Servicio Navarro de Salud-Osasunbidea. Pamplona.
2. Servicio de Estomatología. Hospital General Universitario. Valencia.
3. Área de Salud de Estella. Servicio Navarro de Salud-Osasunbidea.

Recepción 5 de agosto de 2009

Aceptación provisional 30 de septiembre de 2009

Aceptación definitiva 22 de octubre de 2009

Correspondencia

Francisco Cardona Tortajada
Jefe de Sección de Salud Bucodental
Servicio Navarro de Salud-Osasunbidea
Plaza de la Paz, s/n. Centro Conde Oliveto
31002 Pamplona. Navarra. España
Tfno: 848 428 565
E-mail: fcardont@cfnavarra.es

LOS BISFOSFONATOS

Los bisfosfonatos son unas moléculas similares al pirofosfato natural que al igual que él, se unen fuertemente a los cristales de hidroxiapatita de la matriz mineralizada del hueso pero no son catabolizados por los osteoclastos, evitando la reabsorción del hueso. Como se puede ver en la figura 1 la diferencia está en que los bisfosfo-

atos han sustituido el oxígeno central del pirofosfato por un átomo de carbono^{1,3}. Los distintos bisfosfonatos se diferencian por los diversos componentes de las cadenas R1 y R2 que aparecen en la tabla 1, lo que también influye en su potencia. Los que no contienen nitrógeno se conocen como bisfosfonatos simples, y los que sí tienen nitrógeno en su fórmula se les denomina aminobisfosfonatos^{1,4}.




Figura 1. Estructura química del pirofosfato y los bisfosfonatos.

Tabla 1. Composición de los bisfosfonatos^{1,2,4}.

Bisfosfonato	R1	R2
Etidronato	-OH	-CH ₃
Clodronato	-Cl	-Cl
Tiludronato	-H	
Alendronato	-OH	-(CH ₂) ₃ -NH ₂
Risedronato	-OH	
Ibandronato	-OH	-CH ₂ -CH ₂ -N
Pamidronato	-OH	-CH ₂ -CH ₂ -NH ₂
Zoledronato	-OH	

Mecanismo de acción

La estructura de los bisfosfonatos permite la quelación de iones metálicos divalentes, como el calcio. Ello posibilita la rápida elimi-

nación de los bisfosfonatos de la circulación sanguínea para unirse a la hidroxiapatita en los lugares donde se produce la remodelación ósea⁵. Dado que se incorporan al tejido óseo sin ser degradados, son productos muy

persistentes, la vida media para el alendronato se estima en más de 12 años⁶.

Los bisfosfonatos simples, aquellos que carecen de nitrógeno en su molécula, como el pirofosfato inorgánico, se acumulan en el interior de los osteoclastos como análogos no hidrolizables del adenosin trifosfato e inducen la apoptosis⁵.

Los aminobisfosfonatos utilizan un sistema diferente, inhiben la vía del mavelonato; concretamente la enzima farnesil difosfato sintetasa en los osteoclastos. Además, sólo hacen falta concentraciones nanomolares de los aminobisfosfonatos para inhibir esta enzima. Éstos acaban produciendo la inhibición de los lípidos isoprenoides esenciales para la farnesilación y geranilación de pequeñas proteínas GTPasa señalizadoras. La pérdida de estas proteínas señalizadoras es decisiva para la disminución de la actividad reabsortiva y la apoptosis de los osteoclastos⁵.

Otro posible mecanismo es su efecto antiangiogénico y supresor de las células

endoteliales reduciendo los niveles de la interleuquina 17 en el suero^{7,8}.

Potencia

La potencia de los bisfosfonatos hace referencia a su capacidad de evitar la reabsorción ósea, es decir, cuanto más potente es un bisfosfonato, menos reabsorción ósea fisiológica se produce.

Las diferentes potencias *in vitro*, recopilando las indicadas por diferentes autores^{9,10}, se pueden ver en la tabla 2, adaptada de los mismos. En ella se incluye la vía de administración del bisfosfonato y si tiene o no nitrógeno en su composición, es decir si es un bisfosfonato simple o un aminobisfosfonato. Como se puede apreciar en dicha tabla, los aminobisfosfonatos son mucho más potentes que los bisfosfonatos simples. Diversos autores^{11,12}, señalan que la potencia del zoledronato es más de 10.000 veces la del etidronato.

Tabla 2. Potencia, vía de administración y contenido en nitrógeno de los bisfosfonatos^{9,10}.

Bisfosfonato	Vía de administración	Nitrogenado	Potencia
Etidronato	Oral	No	1
Clodronato	Oral	No	10
Tiludronato	Oral	No	50
Alendronato	Oral	Sí	1.000
Risedronato	Oral	Sí	1.000
Ibandronato	Oral / I.V.	Sí	1.000
Pamidronato	I.V.	Sí	1.000-5.000
Zoledronato	I.V.	Sí	10.000

Otro tema a tener en cuenta a la hora de valorar la potencia de acción de los bisfosfonatos es el hecho de que éstos, por vía oral se absorben relativamente mal, por lo que la biodisponibilidad de los bisfosfonatos orales es menor al 2% que la de los bisfosfonatos administrados parenteralmente¹³.

Somera historia de los bisfosfonatos

En los comienzos de estos fármacos, en los años 1970, se les conocía como difosfonatos. La primera referencia en PubMed es de 1968 y trata de los análogos a los pirofosfatos (difosfonatos) en la precipitación y disolución¹⁴ y se empezaron a utilizar en el tratamiento de

la miositis osificante progresiva, calcinosis tras dermatomiositis, enfermedad de Paget y osteoporosis senil¹⁵. En 1974 Sheppard y col¹⁶ señalan la utilidad del etidronato en pediatría para tratar enfermedades con calcificación anormal y formación ectópica de hueso.

El alendronato fue el primer bisfosfonato aprobado por la *Food and Drug Administration* de Estados Unidos en 1995 para su utilización en el tratamiento de la osteoporosis postmenopáusica².

Más recientemente, en 1998, Mundy y Yoneda¹⁷ señalan el aumento espectacular

de la utilización clínica de los bisfosfonatos, siendo la osteoporosis la indicación más frecuente. Posteriormente, otros autores¹⁸ indican que el alendronato fue el vigesimoprimer medicamento más recetado en 2006 en USA.

Los más recientes y potentes aminobisfosfonatos (pamidronato, ibandronato y zoledronato) tienen evidencias suficientes que apoyan su utilización en oncología¹⁹.

En la tabla 3 se encuentran los nombres de los bisfosfonatos actualmente existentes en el mercado farmacéutico español²⁰.

Tabla 3. Bisfosfonatos comercializados en el mercado farmacéutico español²⁰.

Nombre genérico	Nombre comercial
Alendronato	Ácido alendrónico EDIGEN 70 mg, 4 comprimidos
	Ácido alendrónico MYLAN 70 mg, 4 comprimidos
	Ácido alendrónico semanal ALMUS 70 mg, 4 comprimidos
	Ácido alendrónico semanal ALTER 70 mg, 4 comprimidos
	Ácido alendrónico semanal CINFA 70 mg, 4 comprimidos
	Ácido alendrónico semanal COMBIX 70 mg, 4 comprimidos
	Ácido alendrónico semanal CUVEFARMA 70 mg, 4 comprimidos
	Ácido alendrónico semanal DAVUR 70 mg, 4 comprimidos
	Ácido alendrónico semanal FARMALIDER 70 mg, 4 comprimidos
	Ácido alendrónico semanal KERN PHARMA 70 mg, 4 comprimidos
	Ácido alendrónico semanal KORHISPANA 70 mg, 4 comprimidos
	Ácido alendrónico semanal LAREQ 70 mg, 4 comprimidos
	Ácido alendrónico semanal MABO 70 mg, 4 comprimidos
	Ácido alendrónico semanal NORMON 70 mg, 4 comprimidos
	Ácido alendrónico semanal PHARMAGENUS 70 mg, 4 comprimidos
	Ácido alendrónico semanal QUALIGEN 70 mg, 4 comprimidos
	Ácido alendrónico semanal RANBAXY 70 mg, 4 comprimidos
	Ácido alendrónico semanal RATIOPHARM 70 mg, 4 comprimidos
	Ácido alendrónico semanal RIMAFAR 70 mg, 4 comprimidos
	Ácido alendrónico semanal SANDOZ 70 mg, 4 comprimidos
	Ácido alendrónico semanal STADA 70 mg, 4 comprimidos
	Ácido alendrónico semanal TECNIGEN 70 mg, 4 comprimidos
	Ácido alendrónico semanal VIR 70 mg, 4 comprimidos
	Ácido alendrónico TEVA 10 mg, 28 comprimidos
	Ácido alendrónico TEVA 70 mg, 4 comprimidos
	ADELAN semanal 70 mg, 4 comprimidos
	ADROVANCE 70 mg/2.800 UI, 4 comprimidos
	ADROVANCE 70 mg/5.600 UI, 4 comprimidos
	ALENDROCARE semanal 70 MG, 4 comprimidos
	ALENDROFARM 70 mg, 4 comprimidos
ALENDROGYN 70 mg, 4 comprimidos	

Nombre genérico	Nombre comercial
	BIFOAL semanal 70 mg, 4 comprimidos CALBION semanal 70 mg, 4 comprimidos FOSAMAX semanal 70 mg, 4 comprimidos FOSAMAX 10 mg, 28 comprimidos FOSAVANCE, 4 comprimidos FOSAVANCE 70MG/5600 UI, 4 comprimidos LEFOSAN semanal 70 mg, 4 comprimidos SEMANDROL semanal 70 mg, 4 comprimidos
Clodronato	BONEFOS 400 mg, 60 cápsulas BONEFOS 400 mg, 120 cápsulas
Etidronato	DIFOSFEN 200 mg, 30 comprimidos DIFOSFEN 200 mg, 60 comprimidos OSTEUM 200 mg, 30 comprimidos OSTEUM 200 mg, 60 comprimidos
Ibandronato	BONDENZA 150 mg, 1 comprimido BONDRONAT 2 mg/2ml, 1 vial para perfusión BONDRONAT 50 mg, 28 comprimidos BONDRONAT 6 mg/6 ml, 5 viales para perfusión BONVIVA 150 mg, 1 comprimido BONVIVA 3 mg, solución inyectable
Pamidronato	AREDIA 15 mg, 4 inyectables de 5 ml AREDIA 30 mg, 4 inyectables de 10 ml AREDIA 90 mg, 1 inyectable de 10 ml Pamidronato GENERIS 15 mg/ml, concentrado, 1 ampolla de 6 ml Pamidronato GENERIS 15 mg/ml, concentrado, 1 ampolla de 4 ml Pamidronato GENERIS 15 mg/ml, concentrado, 4 ampollas de 1 ml Pamidronato GENERIS 15 mg/ml, concentrado, 4 ampollas de 2 ml Pamidronato HOSPIRA 6 mg/ml, concentrado, 1 vial Pamidronato HOSPIRA 3 mg/ml, concentrado, 1 vial Pamidronato HOSPIRA 3 mg/ml, concentrado, 5 viales Pamidronato HOSPIRA 9 mg/ml, concentrado, 1 vial Pamidronato STADA 3 mg/ml, concentrado, 1 vial de 20 ml Pamidronato STADA 3 mg/ml, concentrado, 4 viales de 10 ml Pamidronato TEVA 3 mg/ml, concentrado, 1 vial de 10 ml Pamidronato TEVA 3 mg/ml, concentrado, 1 vial de 20 ml Pamidronato TEVA 3 mg/ml, concentrado, 1 vial de 30 ml Pamidronato TEVA 3 mg/ml, concentrado, 1 vial de 5 ml PAMIFOS 3mg/ml, concentrado, 1 vial de 90 mg
Risedronato	ACREL semanal 35 mg, 4 comprimidos ACREL 5 mg, 28 comprimidos ACTONEL semanal 35 mg, 4 comprimidos ACTONEL 30 mg, 28 comprimidos ACTONEL 5 mg, 28 comprimidos ACTONEL 75 mg, 2 comprimidos
Tiludronato	SKELID 200 mg, 28 comprimidos
Zoledronato	ACLASTA 5 mg, 1 frasco de 100 ml para perfusión ZOMETA 4 mg, 1 vial de 5 ml para perfusión

Indicaciones

El uso generalizado de los bisfosfonatos es, sobre todo, para estabilizar la pérdida de hueso en las mujeres postmenopáusicas²¹. Para ello se utilizan habitualmente bisfosfonatos orales como el etidronato, risedronato, tiludronato y alendronato; aunque recientemente se ha introducido el zoledronato intravenoso de una dosis única anual de 5 mg^{22,23}.

Para metástasis osteolíticas y cánceres primarios que ocasionan reabsorción ósea (mieloma múltiple) y otras enfermedades óseas (enfermedad de Paget) se suelen utilizar bisfosfonatos intravenosos más potentes, tales como pamidronato y zoledronato²¹.

En la tabla 4, obtenida de Ruggiero y col¹², se resumen las diferentes indicaciones actuales de los bisfosfonatos.

Tabla 4. Indicaciones de los bisfosfonatos¹².

Vía de administración	Frecuencia	Indicaciones
I.V.	3-4 semanas	Mieloma múltiple
		Hipercalcemia maligna asociada a tumores
		Metástasis óseas (mama, próstata, pulmón, ...)
	3 meses	Osteoporosis
1 año	Osteoporosis	
	1 año ^a , o variable ^b	Enfermedad de Paget
Oral	Cualquiera	Osteoporosis
		Osteopenia
		Enfermedad de Paget
		Osteogénesis imperfecta

a=tratamiento con zoledronato

b=tratamiento con pamidronato

LA OSTEONECROSIS DE LOS MAXILARES POR BISFOSFONATOS

Fue en el año 2003 cuando se empezaron a presentar casos de osteonecrosis de los maxilares asociados al uso de los bisfosfonatos. En primer lugar Marx²⁴, en un artículo de ese año que ya es un clásico del tema, presentó 36 casos asociados al uso de bisfosfonatos intravenosos, pamidronato y zoledronato. En 2004 Ruggiero y col²⁵ presentaron los 64 siguientes casos, de los cuales 7 estaban en tratamiento sólo con bisfosfonatos orales. En 2005 Bagan y col²⁶ publicaron la primera serie desde España y Europa.

Estos autores señalaban que estaban empezando a atender pacientes con un cuadro clínico similar al de la osteorradionecrosis o necrosis de los maxilares producida por la radioterapia; pero con la caracte-

terística de que estos pacientes no habían recibido ningún tratamiento de radioterapia en la zona de cabeza y cuello, y sí estaban en tratamiento con bisfosfonatos. Eran lesiones de evolución tórpida e insidiosa, resistentes al desbridamiento y tratamiento quirúrgico de las mismas²⁵. Como comentaba Schwartz²⁷ en su carta al editor, había empezado a ver casos de necrosis de los maxilares asociados a la quimioterapia 20 años antes, pero esos casos se solucionaban con una breve interrupción de la quimioterapia y un desbridamiento local del hueso necrótico. Fue en 2002 cuando comenzó a ver casos que ya no respondían al tratamiento quirúrgico, eran pacientes que tomaban bisfosfonatos. Ésta es, básicamente, la diferencia entre las lesiones asociadas simplemente a la quimioterapia y las asociadas a los bisfosfonatos.

A partir de aquí ha habido una aparición continuada de publicaciones de casos con osteonecrosis de los maxilares. Así, entre otros muchos, el Servicio de Cirugía Maxilofacial del Hospital Virgen del Camino (Pamplona, España) presentó en 2006 tres casos de osteonecrosis de los maxilares²⁸.

Concepto de osteonecrosis de los maxilares por bisfosfonatos

Se trata de una osteomielitis crónica de evolución lenta y tórpida, que no tiende a la curación^{25,26}.

Los criterios diagnósticos de la osteonecrosis de los maxilares por bisfosfonatos, según publicó un panel de expertos²⁹ en 2008 son:

1. Paciente que recibió o está recibiendo tratamiento con bisfosfonatos.
2. Presencia de una o varias lesiones ulceradas en la mucosa de los procesos alveolares, con exposición del hueso maxilar o mandibular. También pueden existir casos sin exposición ósea, con dolor o fístulas, que deben ser considerados como candidatos para realizar un estudio más detallado.
3. El hueso expuesto presenta un aspecto necrótico.
4. La lesión se presenta de forma espontánea o, más frecuentemente, tras un antecedente de cirugía dento-alveolar (especialmente exodoncias).
5. Ausencia de cicatrización durante un periodo de al menos 6 semanas.

Es obvia, también, la apreciación de que haya ausencia de tratamiento de radioterapia en la zona de los maxilares¹².

ESTADIOS CLÍNICOS

La Asociación Americana de Cirujanos Orales y Maxilofaciales¹² propone 4 estadios, desde el 0 hasta el 3. Posteriormente Bagán y col³⁰ subdividen el estadio 2 en 2a

y 2b. Quedarían así los diferentes estadios clínicos:

- Estadio 0: pacientes que no tienen evidencia clínica de hueso necrótico pero que presentan síntomas o hallazgos clínicos o radiográficos inespecíficos (odontalgia sin explicación dental; dolor sordo en mandíbula que se puede irradiar a la articulación temporomandibular; dolor sinusal; alteración de la función neurosensorial; pérdida de dientes sin explicación periodontal; fístula sin necrosis pulpar por caries; pérdida o reabsorción de hueso alveolar no atribuible a periodoncia; hueso esponjoso denso; persistencia de hueso sin remodelar en los alveolos tras exodoncia; engrosamiento de la lámina dura y disminución del espacio del ligamento periodontal; estrechamiento del canal mandibular.
- Estadio 1: exposición ósea con hueso necrótico o bien una pequeña ulceración de la mucosa oral sin exposición de hueso necrótico. Ambos serían asintomáticos.
- Estadio 2a: exposición ósea con hueso necrótico o bien una pequeña ulceración de la mucosa oral sin exposición de hueso necrótico, pero con síntomas. Dolor e infección de los tejidos blandos/hueso. Se controla con tratamientos conservadores y no progresa.
- Estadio 2b: exposición ósea con hueso necrótico o bien una pequeña ulceración de la mucosa oral sin exposición de hueso necrótico, pero con síntomas. Dolor e infección de los tejidos blandos/hueso. No se controla con tratamientos conservadores y progresa la necrosis o bien los signos infecciosos derivados de ella.
- Estadio 3: exposición ósea. Hueso necrótico. Dolor, infección y uno o más de estos signos: fractura patológica, fístula extraoral u osteolisis que se extiende al borde inferior.

¿Por qué en los maxilares?

Marx²⁴ ya daba una explicación en 2003, era debido a la presencia de dientes. En los maxilares, donde hay dientes expuestos al medio ambiente exterior, con frecuentes inflamaciones periodontales, abscesos dentales, tratamientos endodóncicos y otras patologías que aumentan la tasa de recambio óseo en los maxilares. Como comentan Bagan y col²⁶ el 77,7% de sus pacientes con osteonecrosis tenían como antecedente una o varias exodoncias. Otro condicionante es el hecho de que las arterias de la mandíbula son principalmente arterias terminales, lo que también sirve para explicar la aparición de la osteorradionecrosis.

En la cavidad oral, el maxilar y la mandíbula están sujetos al estrés constante de las fuerzas masticatorias. Por ello, en la boca se producen microfracturas a diario. Teóricamente, en los pacientes que toman bisfosfonatos estas alteraciones no se reparan, asentando las bases para que pueda ocurrir la osteonecrosis. Esta necesidad de reparación y remodelado óseo aumenta muchísimo cuando hay alguna infección en los maxilares, y/o cuando se realiza una extracción dental^{31,32}.

Factores de riesgo

Según el consenso de la Asociación Americana de Cirujanos Orales y Maxilofaciales¹² hay que considerar los siguientes:

1. Relacionados con la medicación
 - Potencia del bisfosfonato: cuanto más potente, más riesgo de ocasionar una osteonecrosis de los maxilares.
 - Duración del tratamiento: cuanto más largo es el tratamiento más posibilidades hay de que ocasione una osteonecrosis.
 - La asociación con corticosteroides.
2. Factores locales
 - Cirugía alveolodentaria:
 - Extracciones dentales.
 - Colocación de implantes.
 - Cirugía periapical.
 - Cirugía periodontal que afecte el hueso.

- Anatomía local:
 - Mandíbula: torus linguales y línea milohioidea.
 - Maxilar: torus palatinos.
 - Enfermedades orales concomitantes: historial de patología inflamatoria sobre todo periodontal.
3. Factores demográficos y sistémicos: la edad avanzada se asocia más con esta patología; la asociación con otros agentes quimioterápicos está discutida y parece que el tabaquismo aumenta el riesgo.
 4. Factores genéticos: algunas alteraciones genéticas parecen asociarse a un mayor riesgo de osteonecrosis de los maxilares en pacientes con mieloma múltiple tratados con bisfosfonatos³³.

Incidencia

Partiendo de que la incidencia de esta patología es muy variable dependiendo de la bibliografía consultada, todos los autores coinciden en el hecho, desde el comienzo de la publicación de los primeros casos, de que la incidencia es más alta en el caso de los pacientes tratados con bisfosfonatos intravenosos por patologías neoplásicas y mucho más baja entre los pacientes que toman bisfosfonatos orales o que son tratados de osteoporosis, principalmente^{12,34}.

En una reciente publicación, Bagan y col³⁵ proponen una incidencia del 1 al 3% de osteonecrosis de los maxilares en pacientes con cáncer tratados con bisfosfonatos intravenosos. Khan y col³⁶ señalan una incidencia entre el 1 y el 12% para pacientes en tratamiento con bisfosfonatos intravenosos, similar a la señalada por Ruggiero y col¹² en el consenso actualizado de la Asociación Americana de Cirujanos Orales y Maxilofaciales, que postulan entre 0,8 y 12% para estos pacientes.

En el caso de los bisfosfonatos orales o intravenosos para tratamiento de la osteoporosis, aparte de alguna publicación aislada¹⁸ que señala una incidencia del 4% de osteonecrosis de los maxilares en pa-

cientes que toman bisfosfonatos orales, la incidencia reseñada es, generalmente, mucho más baja. Se habla de una incidencia con un rango que oscila entre un caso por 10.000 pacientes y año de tratamiento hasta un caso por 100.000 pacientes y año³⁷. Grbic y col²³ revisan la incidencia de osteonecrosis de los maxilares por bisfosfonatos en un ensayo clínico con zoledronato intravenoso anual para tratamiento de la osteoporosis y encontraron un caso en el grupo de zoledronato y otro en el grupo de placebo, compuestos cada uno por 3.867 mujeres.

Manifestaciones clínicas

Se presentan dos casos clínicos para ilustrar de forma sencilla esta patología.

Caso 1

Paciente mujer de 60 años de edad, diagnosticada a los 56 años de un mieloma múltiple. Entre otros tratamientos recibió pamidronato intravenoso al menos 3 años y toma Actonel® semanal. Fue remitida a la Sección de Salud Bucodental porque tras la extracción simple del incisivo lateral inferior izquierdo el alveolo no curó, le realizaron un curetaje de dicho alveolo, pero siguió sin curar. Posteriormente le realizaron una cirugía a cielo abierto para limpiar y legar la zona de la extracción, pero no curó el proceso; así nos la remitieron unos 3 meses después de la extracción inicial. La paciente presentaba una supuración asintomática en la zona de la extracción (Fig. 2) y en la TC se apreciaba un gran secuestro en el interior (Fig. 3). Dada la escasa clínica se mantuvo una actitud expectante con higiene local y a los 6 meses se expulsó el secuestro solucionándose el proceso.

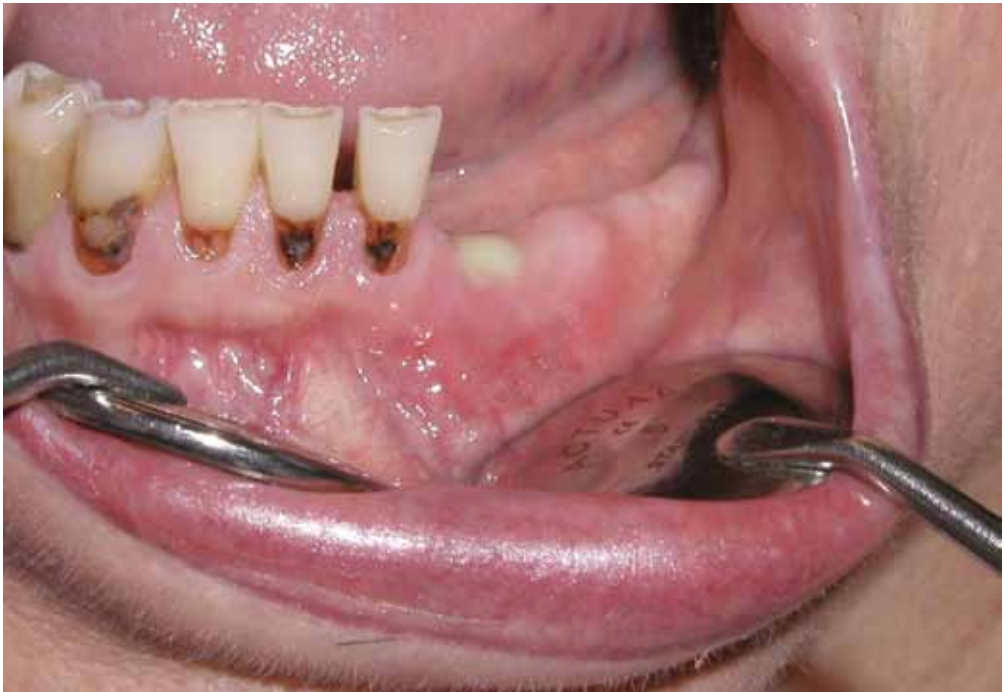

Figura 2. Caso clínico 1. Supuración crónica en la zona del incisivo lateral inferior izquierdo.

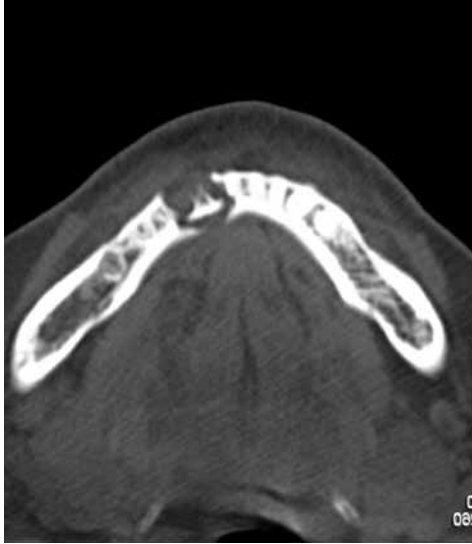

Figura 3. Caso clínico 1. TC que muestra el sequestro en el interior de la mandíbula en la zona del incisivo lateral izquierdo.

Caso 2

Paciente mujer de 73 años de edad que toma Fosamax® desde hace 4 años. En esta Sección de Salud Bucodental se le extrajo a los 71 años el canino maxilar derecho incluido. Hace medio año le realizaron una rehabilitación oral implantoportada, tanto en maxilar como en mandíbula y desde hace un par de meses presenta una exposición ósea asintomática entre dos implantes mandibulares (Fig. 4) que no existía anteriormente. Se está manteniendo con tratamiento conservador.

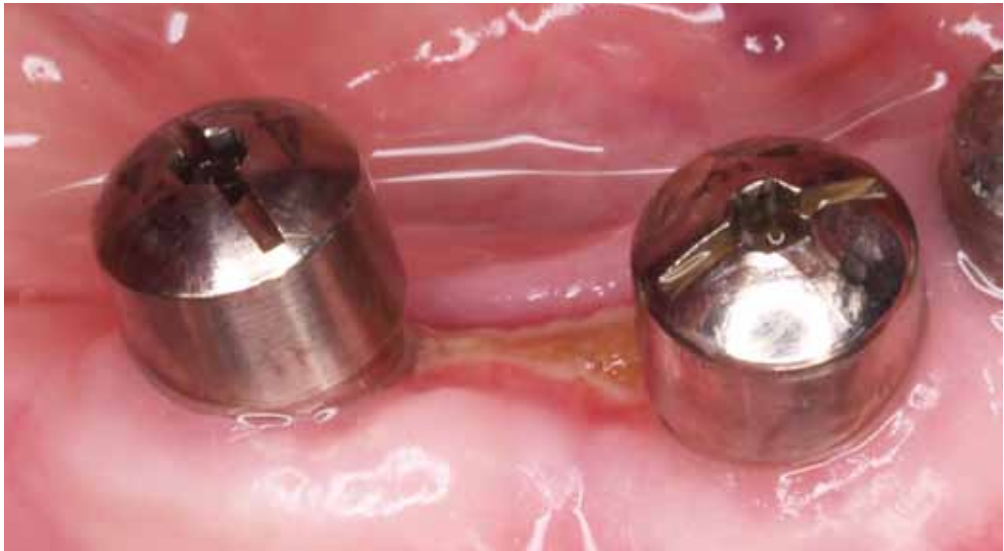

Figura 4. Caso clínico 2. Zona de hueso crónicamente expuesto entre dos implantes mandibulares.

Futuro

Es evidente que el problema se tiene que orientar hacia la prevención, así lo aconsejan todas guías de manejo de estos pacientes^{12,29,32} y así, recientemente, han aparecido publicaciones^{38,39} que reducen los casos de osteonecrosis de los maxilares en pacientes con tratamiento intravenoso poniendo en práctica una revisión dental antes de comenzar el tratamiento, eliminando los posible focos infecciosos dentarios o dientes sospechosos de poder mantenerse en la boca y eliminando los torus prominentes.

Actitud del dentista en los pacientes que van a recibir o ya están siendo tratados con bisfosfonatos

Intentaremos esquematizarlo en función del tipo de bisfosfonato (para tratamientos no oncológicos u oncológicos) y de que vaya a comenzar el tratamiento o bien que ya lo esté tomando cuando acude al dentista.

1. Antes de comenzar el tratamiento con bisfosfonatos:
 - Bisfosfonatos orales o intravenosos para tratamiento de la osteoporosis: se debe realizar una revisión dental antes de comenzar el tratamiento con los bisfosfonatos. Se puede realizar cualquier tratamiento habitual. No hay consideraciones especiales³⁷.
 - Bisfosfonatos intravenosos para tratamiento en oncología: se debe realizar una revisión dental y eliminar los focos infecciosos dentales, dientes que se puedan perder por enfermedad periodontal, o no restaurables, y factores irritativos como los torus. El tratamiento con bisfosfonatos debería comenzar después de 4, 5 o más semanas de haber terminado la eliminación de los focos orales³⁸. Se deben de impartir unas pautas de higiene y autocuidado de la salud bucodental, recomendando dentí-

fricos con alto contenido en flúor y enjuagues diarios con colutorio fluorado y evitar dietas cariogénicas. Se deben programar visitas periódicas de revisión.

2. Una vez comenzado el tratamiento con bisfosfonatos:
 - Bisfosfonatos orales o intravenosos para tratamiento de la osteoporosis: los tratamientos de rutina, obturaciones, endodoncias, reconstrucciones, tartrectomía, tallados y prótesis, se pueden realizar sin ningún problema⁴⁰. El problema surge cuando se requieren tratamientos quirúrgicos (extracciones, implantes, cirugía apical y periodontal) o que afecten al hueso (raspado y alisado, ortodoncia). En estos casos, como mínimo hay que advertir al paciente y registrar el riesgo en el documento de consentimiento informado, porque aunque la posibilidad de que se desarrolle una osteonecrosis de los maxilares⁴⁰ es pequeña, ésta existe. Según una reciente publicación¹² habría que tener en cuenta las siguientes consideraciones, en función del tiempo que están tomando los bisfosfonatos y de si hay o no riesgos añadidos:
 - Pacientes que toman bisfosfonatos orales menos de 3 años y no tienen otros factores de riesgo asociados: no hay necesidad de alterar ni retrasar la cirugía o actividad planeada.
 - Pacientes que toman bisfosfonatos orales menos de 3 años y a la vez toman corticoides sistémicos: se debería contactar con el médico prescriptor para valorar el abandono de del bisfosfonato al menos 3 meses antes de la cirugía, si las condiciones sistémicas lo permiten. La toma de bisfosfonatos no se debería de reanudar hasta que el hueso haya curado.

- Pacientes que toman bisfosfonatos orales más de 3 años, con o sin corticoides sistémicos a la vez: se debería contactar con el médico prescriptor para valorar el abandono de la ingesta de bisfosfonatos al menos 3 meses antes de la cirugía, si las condiciones sistémicas lo permiten. La toma de bisfosfonatos no se debería de reanudar hasta que el hueso haya curado.
- Bisfosfonatos intravenosos para el tratamiento en oncología: hay que mantener una buena higiene oral y un cuidado dental exquisito, evitar dietas cariogénicas, que prevenga enfermedades dentales que requieran cirugías alveolodentarias. No se deben realizar tratamientos que afecten el hueso. Es aconsejable realizar tratamientos endodóncicos, evitando, todo lo que se pueda, extraer los dientes. No se deben de colocar implantes en estos pacientes.

Tratamiento de la osteonecrosis de los maxilares

Va encaminado a eliminar el dolor, controlar la infección de los tejidos duros y blandos y minimizar la progresión o aparición de la necrosis ósea^{12,37}.

El tratamiento quirúrgico se debe retrasar en lo posible, reservándolo para los pacientes en estadio 3 de la enfermedad o con un secuestro bien definido^{12,37}.

Parece que el oxígeno hiperbárico puede ser un método complementario de tratamiento⁴¹, o bien para aquellos pacientes en el estadio 2b.

Factores predictivos

En el año 2007, Marx⁴² señaló que el telopéptido C-terminal del suero (CTX) podría tener cierto significado predictivo

de la posible aparición de osteonecrosis de los maxilares, según que sus niveles séricos estuvieran por encima de 150 pg/ml (riesgo mínimo), entre 100 y 150 pg/ml (riesgo moderado) o por debajo de 100 pg/ml (alto riesgo). Esto ha sido objetado por diversos autores, quienes han señalado que no se le puede otorgar a este CTX un valor predictivo como señaló Marx⁴². Se necesitan estudios más amplios y con grupos control para poder determinar el valor real de este CTX⁴³⁻⁴⁵.

CONSIDERACIONES FINALES

1. Los bisfosfonatos son fármacos con unos beneficios demostrados y contrastados en el tratamiento coadyuvante de algunos procesos tumorales que afectan el hueso.
2. Los bisfosfonatos son fármacos con un beneficio claro en el tratamiento de la osteoporosis y la consecuente disminución de fracturas de cadera y vertebrales asociadas a la misma.
3. La osteonecrosis de los maxilares es un efecto secundario o una complicación, importante de los bisfosfonatos, pero su incidencia es alrededor del 3% de los casos con tratamiento intravenoso por cáncer mientras que es notablemente inferior en los pacientes tratados por osteoporosis. Por ello, siempre se deberán valorar y tener muy en cuenta los efectos beneficiosos de los mismos antes de retirarlos o suprimirlos.
4. La osteonecrosis de los maxilares se relaciona, principalmente, con la potencia del bisfosfonato, el tiempo de tratamiento y las extracciones dentales o cirugía bucal que afecte al hueso.
5. Todos los pacientes que vayan a recibir tratamiento con bisfosfonatos deben de ser advertidos de la existencia de este efecto secundario y deben realizar una revisión bucodental para eliminar focos infecciosos e irritativos antes de comenzar el tratamiento con bisfosfonatos (sobre todo en los que van a recibir

bisfosfonatos intravenosos en casos oncológicos).

6. Todos los pacientes que vayan a recibir tratamiento con bisfosfonatos deben recibir los oportunos consejos para mantener una adecuada salud bucodental y acudir periódicamente a revisiones de control.
7. Todos los dentistas y cirujanos maxilofaciales deben conocer la existencia de esta patología y averiguar perfectamente los antecedentes médicos y farmacológicos de los pacientes, para minimizar la aparición de la osteonecrosis de los maxilares por bisfosfonatos.
8. Todos los dentistas y cirujanos maxilofaciales deben de advertir a los pacientes que toman bisfosfonatos de esta posible complicación y entregar el oportuno consentimiento informado, antes de empezar cualquier actividad quirúrgica o tratamiento bucal que afecte al hueso.
9. Hoy por hoy, los niveles de CTX en suero no tienen una utilidad predictiva del riesgo de padecer osteonecrosis de los maxilares.

BIBLIOGRAFÍA

1. LICATA AA. Discovery, clinical development, and therapeutic uses of bisphosphonates. *Ann Pharmacother* 2005; 39: 668-677.
2. CHAIAMNUAY S, SAAG KG. Postmenopausal osteoporosis. What have we learned since the introduction of bisphosphonates? *Rev Endocr Metab Disord* 2006; 7: 101-112.
3. MERIGO E, MANFREDI M, MELETI M, CORRADI D, VESCOVI P. Jaw bone necrosis without previous dental extractions associated with the use of bisphosphonates (pamidronate and zoledronate): a four-case report. *J Oral Pathol Med* 2005; 34: 613-617.
4. MALDEN N, BELTES C, LOPES V. Dental extractions and bisphosphonates: the assessment, consent and management, a proposed algorithm. *Br Dent J* 2009; 206: 93-98.
5. ROGERS MJ. From molds and macrophages to mavelonate: a decade of progress in understanding the molecular mode of action of bisphosphonates. *Calcif Tissue Int* 2004; 75: 451-461.
6. LIN JH, RUSSELL G, GERTZ B. Pharmacokinetics of alendronate: an overview. *Int J Clin Pract (Suppl.)* 1999; 101: 18-26.
7. ALONCI A, ALLEGRA A, BELLOMO G, QUARTARONE E, OTERI G, NASTRO E et al. Patients with bisphosphonate-associated osteonecrosis of the jaw have unmodified levels of soluble vascular endothelial growth factor receptor 1. *Leuk Lymphoma* 2007; 48: 1852-1854.
8. OTERI G, ALLEGRA A, BELLOMO G, ALONCI A, NASTRO E, PENNA G et al. Reduced serum levels of Interleukin 17 in patients with osteonecrosis of the jaw and in multiple myeloma subjects after bisphosphonates administration. *Cytokine* 2008; 43: 103-104.
9. KING AE, UMLAND EM. Osteonecrosis of the jaw in patients receiving intravenous or oral bisphosphonates. *Pharmacotherapy* 2008; 28: 667-677.
10. HELLSTEIN JW, MAREK CL. Bisphosphonate osteonecrosis (bis-phossy jaw): Is this phossy jaw of the 21st century? *J Oral Maxillofac Surg* 2005; 63: 682-689.
11. WATTS NB. Treatment of osteoporosis with bisphosphonates. *Endocrinol Metab Clin North Am* 1998; 27: 419-439.
12. RUGGIERO SL, DODSON TB, ASSAEL LA, LANDESBURG R, MARX RE, MEHROTRA B. American association of oral and maxillofacial surgeons position paper on bisphosphonate-related osteonecrosis of the jaws-2009 update. *J Oral Maxillofac Surg* 2009; 67 (Suppl. 1): 2-12.
13. LIN JH. Bisphosphonates: a review of their pharmacokinetic properties. *Bone* 1996; 18: 75-85.
14. FLEISCH H, RUSSELL RG, BISAZ S, CASEY PA, MÜHLBAUER RC. The influence of pyrophosphate analogues (diphosphonates) on the precipitation and dissolution. *Calcif Tissue Res* 1968; (Suppl.): 10-10a.
15. RUSSELL RG, SMITH R. Diphosphonates. Experimental and clinical aspects. *J Bone Joint Surg Br* 1973; 55: 66-86.
16. SHEPPARD H, UTTLEY WS, SYME J, BELTON N. Proceedings: use of diphosphonates in diseases associated with ectopic calcification. *Arch Dis Child* 1974; 49: 828.
17. MUNDY GR, YONEDA T. Bisphosphonates as anticancer drugs. *N Engl J Med* 1998; 339: 398-400.
18. SEDGHIZADEH PP, STANLEY K, CALIGIURI M, HOFKES S, LOWRY B, SHULER CHF. Oral bisphosphonate use and the prevalence of osteonecrosis of the jaw An institutional inquiry. *J Am Dent Assoc* 2009; 140: 61-66.

19. VAN DEN WYNGAERT T, HUIZING MT, FOSSION E, VERMORKRN JB. Bisphosphonates in oncology: rising stars or fallen heroes. *Oncologist* 2009; 14: 181-191.
20. Agencia Española de Medicamentos y Productos Sanitarios [consultado 28-06-2009] Disponible en: <https://sinaem4.agedmed.es/consaem/fichasTecnicas.do?metodo=detalleForm>
21. MARX RE, SAWATARI Y, FORTIN M, BROUMAND V. Bisphosphonate-induced exposed bone (osteonecrosis/osteopetrosis) of the jaws: risk factors, recognition, prevention and treatment. *J Oral Maxillofac Surg* 2005; 63: 1567-1575.
22. BLACK DM, DELMAS PD, EASTELL R, REID IR, BOONEN S, CAULEY JA et al. Once-yearly zoledronic acid for treatment of postmenopausal osteoporosis. *N Engl J Med* 2007; 356: 1809-1822.
23. GRBIC JT, LANDESBURG R, LIN SQ, MESENBRINK P, REID IR, LEUNG PCH et al. Incidence of osteonecrosis of the jaw in women with postmenopausal osteoporosis in the health outcomes and reduced incidence with zoledronic acid once yearly pivotal fracture trial. *J Am Dent Assoc* 2008; 139: 32-40.
24. MARX RE. Pamidronate (Aredia) and zoledronate (Zometa) induced avascular necrosis of the jaws: a growing epidemic. *J Oral Maxillofac Surg* 2003; 61: 1115-1118.
25. RUGGIERO SL, MEHROTRA B, ROSENBERG TJ, ENGROFF SL. Osteonecrosis of the jaws associated with the use of bisphosphonates: a review of 63 cases. *J Oral Maxillofac Surg* 2004; 62: 527-534.
26. BAGAN JV, MURILLO J, JIMENEZ Y, POVEDA R, MILIAN MA, SANCHIS JM et al. Avascular jaw osteonecrosis in association with cancer chemotherapy: series of 10 cases. *J Oral Pathol Med* 2005; 34: 120-123.
27. SCHWARTZ HC. Osteonecrosis and bisphosphonates: correlation versus causation. *J Oral Maxillofac Surg* 2004; 62: 763-764.
28. PASTOR-ZUAZAGA D, GARATEA-CRELGO J, MARTINO-GORBEA R, ETAYO-PÉREZ A, SEBASTIÁN-LÓPEZ C. Osteonecrosis of the jaws and bisphosphonates. Report of three cases. *Med Oral Patol Oral Cir Bucal* 2006; 11: E76-79.
29. BAGÁN JV, DIZ DIOS P, GALLEGO L, INFANTE-COSSÍO P, JIMÉNEZ Y, JUNQUERA LM et al. Recomendaciones para la prevención de la osteonecrosis de los maxilares (ONM) en pacientes con cáncer tratados con bisfosfonatos intravenosos. *Med Oral Patol Oral Cir Bucal* 2008; 13 (Supl. 3): 161-167.
30. BAGAN JV, JIMÉNEZ Y, DIAZ JM, MURILLO J, SANCHIS JM, POVEDA R et al. Osteonecrosis of the jaws in intravenous bisphosphonate use: proposal for a modification of the clinical classification. *Oral Oncol* 2009; 45: 645-646.
31. WOO SB, HELLSTEIN JW, KALMAR JR. Systematic review: Bisphosphonates and osteonecrosis of the jaws. *Ann Intern Med* 2006; 144: 753-761.
32. MIGLIORATI CA, CASIGLIA J, EPSTEIN J, JACOBSEN PL, SIEGEL MA, WOO SB. Managing the care of patients with bisphosphonate associated osteonecrosis An American Academy of Oral Medicine position paper. *J Am Dent Assoc* 2005; 136: 1658-1668.
33. SARASQUETE ME, GARCÍA-SANZ R, MARÍN L, ALCOCEBA M, CHILLÓN MC, BELANZATEGUI A et al. Bisphosphonate-related osteonecrosis of the jaw is associated with polymorphisms of the cytochrome P450 CYP2C8 in multiple myeloma: a genome-wide single nucleotide polymorphism analysis. *Blood* 2008; 112: 2709-2712.
34. CARTSOS VM, ZHU S, ZAVRAS AI. Bisphosphonate use and the risk of adverse jaw outcomes. A medical claims study of 714,217 people. *J Am Dent Assoc* 2008; 139: 23-30.
35. BAGAN J, SCULLY C, SABATER V, JIMÉNEZ Y. Osteonecrosis of the jaws in patients treated with intravenous bisphosphonates (BRONJ); A concise update. *Oral Oncol* 2009; 45: 551-554.
36. KHAN AA, SÁNDOR GKB, DORE E, MORRISON AD, ALSAHLI M, AMIN F et al. Bisphosphonate associated osteonecrosis of the jaw. *J Rheumatol* 2009; 36: 478-490.
37. KHOSLA S, BURR D, CAULEY J, DEMPSTER DW, EBELING PR, FELSENBURG D et al. Bisphosphonate-associated osteonecrosis of the jaw: report of a task force of the american society for bone and mineral research. *J Bone Miner Res* 2007; 22: 1479-1491.
38. DIMOPOULOS MA, KASTRITIS E, BAMIA C, MELAKOPOULOS I, GIKA D, ROUSSOU M et al. Reduction of osteonecrosis of the jaw (ONJ) after implementation of preventive measures in patients with multiple myeloma treated with zoledronic acid. *Ann Oncol* 2009; 20: 117-120.
39. RIPAMONTI CI, MANIEZZO M, CAMPA T, FAGNONI P, BRUNELLI C, SAIBENE G et al. Decreased occurrence of osteonecrosis of the jaw after implementation of dental preventive measures in solid tumour patients with bone metastases treated with bisphosphonates. The experience of the National Cancer Institute of Milan. *Ann Oncol* 2009; 20: 137-145.

40. EDWARDS BJ, HELLSTEIN JW, JACOBSON PL, KALTMAN S, MARIOTTI A, MIGLIORATI CA et al. Updated recommendations for managing the care of patients receiving oral bisphosphonate therapy. An advisory statement from the American Dental Association Council on Scientific Affairs. *J Am Dent Assoc* 2008; 139: 1674-1677.
41. NASTRO E, MUSOLINO C, ALLEGRA A, OTERI G, CICCÌ M, ALONCI A et al. Bisphosphonate-associated osteonecrosis of the jaw in patients with multiple myeloma and breast cancer. *Acta Haematol* 2007; 117: 181-187.
42. MARX RE, CILLO JE, ULLOA JJ. Oral bisphosphonate-induced osteonecrosis: Risk factors, prediction of risk using serum CTX testing, prevention, and treatment. *J Oral Maxillofac Surg* 2007; 65: 2397-2410.
43. BAGAN JV, JIMÉNEZ Y, GÓMEZ D, SIRERA R, Poveda R, SCULLY C. Collagen telopeptide (serum CTX) and its relationship with the size and number of lesions in osteonecrosis of the jaws in cancer patients on intravenous bisphosphonates. *Oral Oncol* 2008; 44: 1088-1089.
44. BAIM S, MILLER PD. Assessing the clinical utility of serum CTX in postmenopausal osteoporosis and its use in predicting risk of osteonecrosis of the jaw. *J Bone Miner Res* 2009; 24: 561-574.
45. DON-WAUCHOPE A, COLE DEC. The (mis) use of bone resorption markers in the context of bisphosphonate exposure, dental surgery and osteonecrosis of the jaw. *Clin Biochem* 2009; 42: 1194-1196.

