

## Efectos sobre el codo de la resección de la cabeza radial por fractura aislada de la cabeza del radio en pacientes jóvenes

### *Effects on the elbow of radial head resection following isolated radial head fracture in young patients*

doi.org/10.23938/ASSN.0020

C.A. González-Roldán, A.M. Hidalgo-Ovejero, J. Ruiz-Ruiz, P. Mateo-Sebastián

#### RESUMEN

**Fundamento.** La resección de la cabeza radial ha sido un tratamiento muy utilizado en casos de fractura no reconstruible de la cabeza del radio; algunos autores impulsan el uso de prótesis de cabeza radial. El propósito de este trabajo fue evaluar el resultado a largo plazo de la exéresis de la cabeza del radio por fractura aislada y su repercusión radiológica y funcional a nivel del codo.

**Pacientes y método.** Se han revisado de forma retrospectiva cuarenta y cuatro historias clínicas de pacientes con resección de la cabeza del radio por fractura aislada, sin lesiones asociadas, en pacientes menores de cuarenta años y con un seguimiento mínimo de quince años. Se ha valorado la presencia de dolor, movilidad, fuerza y estabilidad del codo y se ha comparado con el lado contralateral sano. El estudio radiológico recoge la presencia de artrosis, calcificaciones, acortamiento del muñón proximal y medición del ángulo de carga. Se ha utilizado el cuestionario *Dishabilities of the Arm, Shoulder and Hand* (DASH) para valorar el grado de discapacidad percibido por el paciente.

**Resultados.** El grupo de estudio se compone de diez mujeres y treinta y cuatro varones, con una edad media en el momento de la fractura de 28,6 años (rango 15-40) y un tiempo de evolución o seguimiento medio de 28,5 años (rango 16-38). La afectación en el lado dominante fue en treinta casos (23 diestros y 7 zurdos). Treinta y nueve pacientes (88,6%) no tenían dolor a nivel del codo y en el resto era leve o moderado. La pérdida de movilidad y fuerza respecto al lado contralateral fue de 1,5% para flexo-extensión, 3,5% para pronosupinación, 7,9% de fuerza de flexión y 3,5% de fuerza de extensión del codo. Se encontraron cuatro casos de inestabilidad en valgo y dos posterolateral rotatoria. La mediana del cuestionario

#### ABSTRACT

**Background.** Radial head resection has been a widely used procedure in cases of non-reconstructable radial head fracture. Some authors propose the use of radial head arthroplasty. The purpose of this study was to evaluate the long-term outcome of radial head resection for isolated fracture, without instability at the time of the fracture, and its radiological and functional repercussions at the elbow level.

**Methods.** We reviewed 44 clinical records with acute resection of the radial head following isolated radial head fracture, with absence of associated injuries, younger than forty, with a minimum follow-up of 15 years. Information was collected on elbow pain, biomechanical function, flexion and extension elbow strength and elbow instability compared with the non-affected side. A radiological study was conducted on all patients to determine the presence of degenerative changes, calcifications and measurement of the carrying angle. Outcomes were evaluated with Disabilities of the Arm, Shoulder and Hand score as an instrument to measure the patient's perceived disability.

**Results.** The group under study is made up of ten women and thirty-four men, with an average age at the time of fracture of 28.6 years (ranging from 15-40) and an average time since the fracture or follow-up time of 28.5 years (ranging from 16-38). The affectation was on the dominant side in thirty cases (23 right-handed and 7 left-handed). Thirty-nine patients (88.6%) had no elbow pain, and in all other cases was mild or moderate. Loss of mobility and strength was 1.5% for flexo-extension, 3.5% for pronosupination, 7.9% for flexion strength and 3.5% for extension strength. We appreciated four cases of valgus instability and two of postero-lateral instabili-

*An. Sist. Sanit. Navar.* 2017; 40 (2): 187-197

Servicio de Traumatología y Cirugía Ortopédica.  
Complejo Hospitalario de Navarra. Clínica Ubarmin.

Recepción: 24/01/2017  
Aceptación provisional: 20/02/2017  
Aceptación definitiva: 08/03/2017

#### Correspondencia:

Carlos Ángel González Roldán  
Servicio de Traumatología y Cirugía Ortopédica.  
Complejo Hospitalario de Navarra  
Clínica Ubarmin  
Carretera Aoiz, S/N, 31486 Elcano. Navarra  
E-mail: carlos.gonzalez.rolدان@cfnavarra.es

DASH fue de 2,5 puntos (rango 0-30,8). Grados variables de artrosis están presentes en 93,3% de los codos y 54,4% de calcificaciones. El aumento medio del ángulo de carga fue de 7,7° respecto al lado sano (rango de 0,9 a 15,8°).

**Conclusiones.** La resección de la cabeza radial por fractura aislada en pacientes jóvenes presenta unos resultados satisfactorios, con pérdidas muy bajas de movilidad y fuerza a nivel del codo. A pesar de la presencia alta de cambios artrósicos y menor de signos clínicos de inestabilidad, el dolor y discapacidad en el codo son muy bajos. En base a estos resultados, la resección de la cabeza radial es una técnica válida para fracturas aisladas incluso en pacientes jóvenes.

**Palabras clave.** Fractura de radio. Articulación del codo. Seguimiento.

## INTRODUCCIÓN

La fractura de la cabeza del radio ocurre generalmente después de una caída con el brazo extendido y supone entre el 1,5 y el 4% de todas las fracturas y aproximadamente el 33 % de las fracturas del área del codo<sup>1</sup>.

El tratamiento de estas fracturas varía desde el conservador en las fracturas no desplazadas a reducción abierta y fijación interna con placas y tornillos para las fracturas susceptibles de osteosíntesis. En caso de fracturas conminutas asociadas a luxación o inestabilidad del codo, se recomienda la sustitución protésica de la cabeza radial. La duda sobre la mejor opción de tratamiento, resección de la cabeza radial o prótesis, persiste para las fracturas aisladas irreconstruibles<sup>2-5</sup>.

La exéresis de la cabeza radial ha sido un procedimiento muy utilizado en casos de fractura no reconstruible, con varias publicaciones<sup>6-13</sup>, que muestran buenos resultados funcionales, aunque también diversas complicaciones como inestabilidad en valgo, rigidez del codo y migración proximal del radio que pueden concluir en artrosis, cambios degenerativos y dolor crónico en el codo, además de pérdida de movilidad y de fuerza<sup>12</sup>. Todo esto puede variar según el tipo de lesión inicial, uso que se le dé al codo y antebrazo, o tiempo de evolución desde la fractura. Algunos autores, en un intento de disminuir las complicaciones debidas a la falta de la cabeza radial, proponen el uso de prótesis de cabeza radial, aun en casos de fractura aislada, sobre todo en pa-

ty. The average DASH score was 6.9 points. Radiographic changes of arthritis were present in 93.3% and 54.4% of calcifications. The mean increase of carrying angle was 7.7° compared with non-affected gide (ranking from 0.9-15.8°).

**Conclusion.** Radial head resection for isolated fracture in young patients presents satisfactory results, with very low losses of elbow mobility and strength. Despite the high presence of osteoarthritic changes or lower clinical signs of instability, elbow pain and disability are very low. Our conclusion, based in these results, is that radial head resection is still a useful surgical procedure for isolated fractures even in young patients.

**Keywords.** Radius fracture. Elbow joint. Follow-up studies.

cientes jóvenes<sup>14</sup>. Esta tendencia está ganando popularidad, aunque la implantación de prótesis no está exenta de complicaciones como el alojamiento, rigidez, radiolucencia periprotésica, osificación heterotópica o disminución de la movilidad y fuerza en el codo, además del importante sobre coste económico que supone<sup>15</sup>.

El propósito de este trabajo fue evaluar el resultado a largo plazo de la exéresis de la cabeza del radio por fractura aislada, sin inestabilidad, en pacientes con una edad menor de cuarenta años en el momento de la fractura y su repercusión radiológica y funcional a nivel del codo.

## PACIENTES Y MÉTODO

Se ha realizado una revisión de las historias clínicas de los pacientes con fractura de la cabeza del radio intervenidos mediante resección de la misma en el hospital de Navarra, hospital Virgen del Camino y clínica Ubarmin (hoy Complejo Hospitalario de Navarra), durante los años 1975 y 1999. Se han seleccionado los pacientes con edad igual o menor de 40 años en el momento de la fractura, ausencia de lesiones asociadas o luxación del codo e intervenidos de forma aguda (antes de 7 días después de la fractura).

El contacto con los pacientes seleccionados se estableció de forma telefónica donde se les informó sobre las características del estudio y se les solicitó su participación voluntaria, además de aceptar el pertinente consentimiento informado.

Del total de noventa y ocho posibles candidatos, seis habían fallecido por causas no relacionadas con la fractura, doce pacientes rechazaron participar en el estudio y veinte pacientes se han perdido en el seguimiento. Los restantes sesenta pacientes han sido revisados en consulta, donde fueron rechazados dieciséis casos por no cumplir rigurosamente todos los criterios de inclusión del estudio (diez lesiones en extremidad superior ipsi o contralateral, cuatro luxaciones inadvertidas y dos resecciones de mas de siete días). Esto hace un total de cuarenta y cuatro pacientes válidos para este trabajo.

### Variables del estudio

Se han recogido datos sobre dolor en reposo o actividad sin esfuerzo en el codo medido con escala visual analógica-numérica, desde 0 ningún dolor a 10 máximo dolor soportable. Se ha anotado además, la presencia de parestesias en territorio del nervio cubital (quinto dedo y lado cubital del cuarto de la mano y zona dorsal-cubital de la mano) y presencia de signo de Tinel o aparición de clínica dolorosa o disestésica en el mismo territorio al percutir el nervio cubital en el codo.


Entre las variables laborales y de ocio, se apunta tipo de trabajo y de ocio, cambios de trabajo o solicitud de incapacidad. La satisfacción de los pacientes o impre-

sión subjetiva a lo largo del proceso valorada como muy satisfecho, satisfecho, poco satisfecho e insatisfecho.

Como instrumento de medición de la discapacidad percibida por el paciente hemos utilizado el cuestionario *Disabilities of the Arm, Shoulder and Hand* (DASH) en su versión adaptada y validada al español por Hervás y col<sup>16</sup>. El DASH es un cuestionario autoadministrado desarrollado por la Academia Americana de Cirujanos Ortopédicos y el Instituto del Trabajo y Salud de Canadá en 1994 que nos permite valorar la función y los síntomas de afecciones en la extremidad superior mediante treinta preguntas<sup>17</sup>. La puntuación obtenida se traduce a valores de 0 a 100<sup>18</sup>. Una puntuación mayor indica una mayor discapacidad.

En cuanto a las variables de función biomecánica, hemos realizado valoraciones en todos los pacientes en el lado afecto y el contralateral sano que se ha utilizado como control, de la movilidad de flexo-extensión del codo y pronosupinación del antebrazo con el codo a 90°, medidas con un goniómetro estándar.

La fuerza de flexo-extensión del codo se ha medido con un dinamómetro digital Hoggan MicroFET 2 (*Hoggan Scientific L.L.C. Salt Lake City, Utah*) con la resistencia del dinamómetro vencida por el paciente, con el codo entre 60 y 90° de flexión, apoyado sobre la mesa de exploración y con el antebrazo en supinación (Fig. 1).



**Figura 1.** Fuerza de flexión y extensión del codo con dinamómetro Hoogan MicroFET 2.

Se ha estudiado un grupo control de 25 individuos sanos, de edades comprendidas entre 30 y 60 años, sin patología conocida que afecte a ambas extremidades superiores y elegidos al azar, para determinar la variación normal en la fuerza de flexo-extensión del codo, entre lado dominante y no dominante medida con dinamómetro según la recomendación y descripción realizada por Morrey<sup>19</sup>. Hemos apreciado una diferencia significativa dominante/no dominante para la fuerza de flexión del codo de 1,47 Kg. En el caso de la extensión del codo no hemos encontrado diferencias significativas. En el análisis descriptivo se muestran los datos obtenidos en el estudio, pero al realizar los contrastes se han ajustado los datos de la variable “fuerza de flexión del codo” con el factor de corrección 1,47 Kg y de esta forma eliminamos el sesgo de la dominancia en las comparaciones.

Hemos realizado una exploración física del codo afecto y contralateral de cada paciente en busca de laxitud en valgo, con el antebrazo en pronación y codo a 20º de

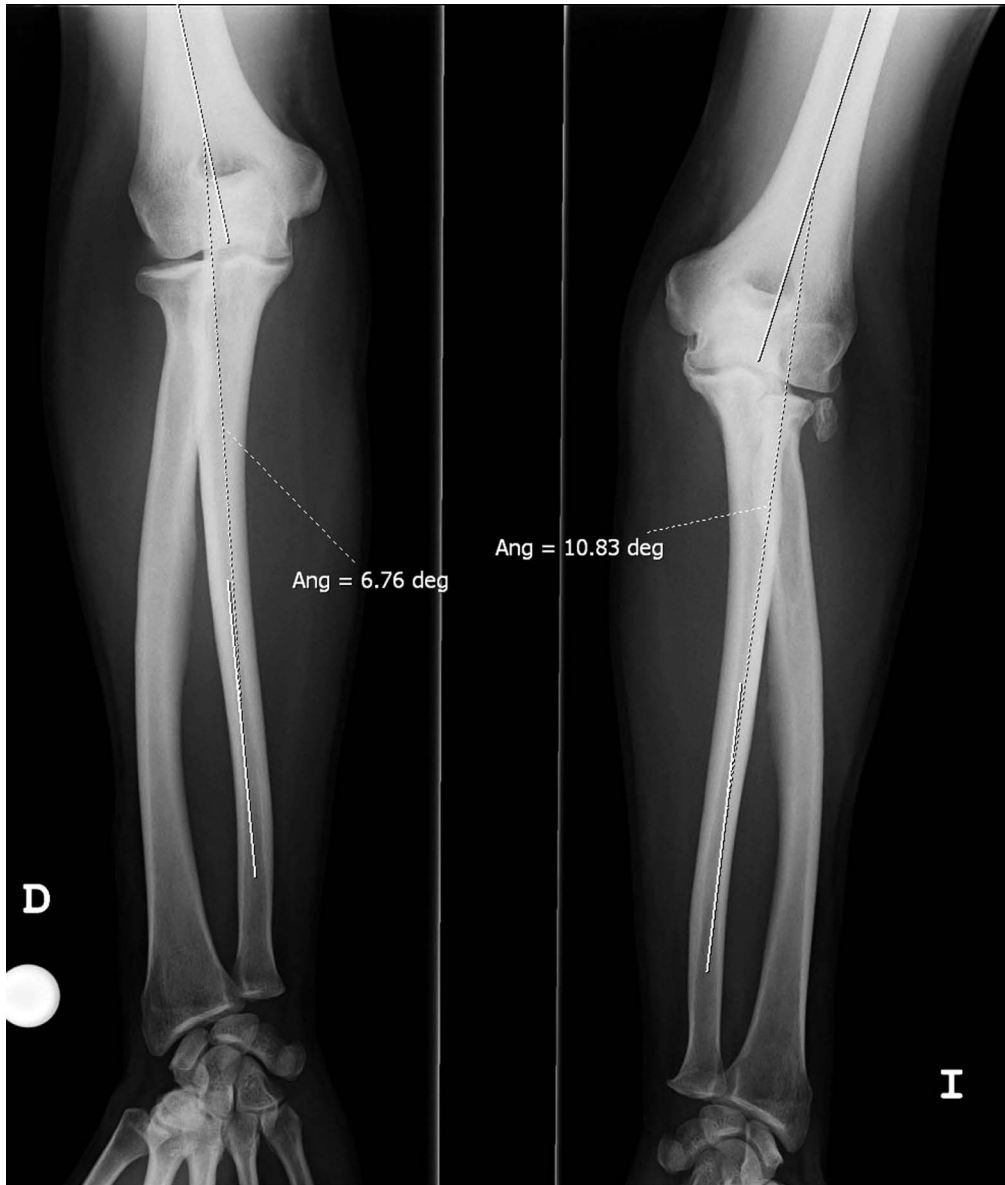
flexión y de inestabilidad postero-lateral rotatoria mediante las maniobras de *pivot shift*, *drawer* y *chair test*<sup>20</sup>.

### Estudio radiológico

Se ha realizado un estudio radiológico a todos los pacientes que incluye proyecciones postero-anterior y lateral de ambos codos y antebrazos. Las determinaciones estudiadas son la presencia y grado de artrosis en el codo según la clasificación de Broberg y Morrey<sup>21</sup> (grado cero o radiografía normal, grado 1 o pinzamiento leve, grado 2 o pinzamiento moderado y 3 o cambios degenerativos severos). Se ha valorado la presencia y localización de calcificaciones periarticulares<sup>21</sup> y se ha medido también el acortamiento del muñón proximal del radio en la radiografía antero-posterior de codo. Esta última medida es la diferencia entre la distancia desde la porción más proximal de la tuberosidad del radio hasta la porción proximal de la cabeza radial en el lado sano y al muñón radial en el afecto (Fig. 2). Final-

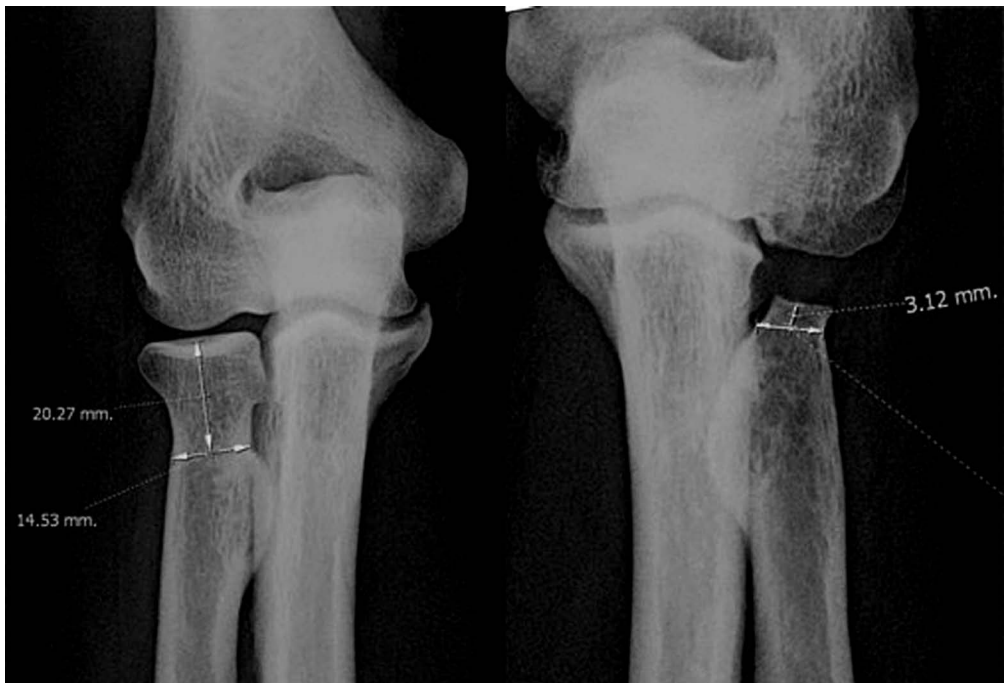

Figura 2. Valoración del acortamiento del muñón proximal del radio.



**Figura 3.** Medición del ángulo de carga del codo.

mente, se ha determinado la variación del ángulo de carga, que es el ángulo que forma el húmero con el eje del cúbito con el codo en extensión en las radiografías antero-posteriores del codo y antebrazo. Se ha anotado la diferencia entre lado normal y lado afecto (Fig. 3).

### **Análisis estadístico**

Para el análisis de los datos obtenidos del estudio se ha utilizado el programa estadístico SPSS (IBM SPSS Statistics) versión 20.0 para Windows. Se ha recurrido a los test de Kolmogorov-Smirnov y de Shapiro-

Wilk para determinar si la distribución de los datos numéricos cumplía criterios de normalidad aceptando como tal las variables con  $p > 0,05$  en ambos test. Se han utilizado pruebas descriptivas de la muestra (parámetros estadísticos básicos, frecuencias en las variables cualitativas, etc.) para exponer las características de la misma. Al describir las medias, estas han sido expresadas como media  $\pm$  desviación estándar. Para efectuar los contrastes entre las distintas variables se ha recurrido en caso de variables normales a una comparación de medias independientes (t de Student), a la prueba del Chi-Cuadrado, análisis de la variación (ANOVA) y al coeficiente de correlación de Pearson. También se han utilizado pruebas no paramétricas en aquellos casos en que la distribución de los datos numéricos no cumplía criterios de normalidad (Pruebas de Mann-Whitney o de Kruskal-Wallis y coeficiente de Spearman). El test de Wilcoxon se ha utilizado en las comparativas entre lado sano y lado afecto en caso de variables que no asumen normalidad. En caso contrario se ha utilizado el t de Student para muestras relacionadas. El valor de significación estadística aceptado ha sido de  $p < 0,05$ .

### Aspectos éticos

El Comité de Ética de la Investigación con medicamentos de la Comunidad Foral de Navarra (CEIm) aprobó el consentimiento de los pacientes y la realización de este trabajo.

## RESULTADOS

Este grupo de estudio se compone de diez mujeres y treinta y cuatro varones con una edad media en el momento de la fractura de 28,6 años (rango 15-40) y un tiempo de evolución o seguimiento medio de 28,5 años (rango 16-38). La afectación en el lado dominante fue en treinta casos (23 diestros y 7 zurdos).

En cuanto al tipo de fractura de acuerdo a la clasificación de Mason<sup>22</sup> (en las radiografías preoperatorias y descripción del

cirujano en los partes quirúrgicos), encontramos el tipo III en 39 de los 44 casos y el tipo II en 5 pacientes. Todos los pacientes relataron una función normal de sus codos previo a la fractura. Ningún paciente había tenido traumatismos o intervenciones quirúrgicas previas en sus codos.

### Resultados subjetivos

El dolor basal o con actividades que no requieran esfuerzo a nivel del codo valorado con escala numérica-visual analógica (EVA) es de 0 en el 88,6% de los pacientes, tres pacientes con EVA 2, y EVA 1 y 3 con un paciente cada una. Hemos encontrado parestesias en territorio del nervio cubital o signo de Tinel positivo sobre el nervio en 29,5% de los casos y 5 pacientes (11,4%) habían sido intervenidos mediante descompresión o trasposición anterior del nervio.

En cuanto a las variables laborales, treinta y ocho pacientes de nuestra serie presentan un uso exigente de sus codos y muñecas (30 trabajadores manuales más 8 con trabajos no manuales pero aficiones manuales). Ningún paciente ha solicitado incapacidad y en el 95,4% están satisfechos o muy satisfechos en la valoración subjetiva.

La puntuación del cuestionario DASH, al igual que la escala EVA, solo disponemos del dato en el momento del examen. La media es de  $6,9 \pm 9,6$  puntos (mediana 2,5) con un rango de 0 a 30,8. El 68,2% presentan una puntuación menor de 5 y 27,3% presentan una puntuación de 0. No se evidencia correlación con la edad, tiempo de evolución, presencia de artrosis en el codo o ángulo de carga.

### Resultados objetivos

La movilidad de flexión del codo afecto varía entre  $138,3 \pm 5,4^{\circ}$  grados de media (mediana  $140^{\circ}$ ) con un rango entre  $120-145^{\circ}$  y  $2,7 \pm 6,6^{\circ}$  (mediana  $0^{\circ}$ ) con un rango entre  $0-25^{\circ}$  para la extensión. Existe diferencia significativa respecto al lado sano para ambos movimientos (test de Wilcoxon  $p < 0,01$ ). El porcentaje medio de pérdida es de 1,5% respecto al lado sano para ambos

movimientos. Cuarenta y tres pacientes (97,7%) tenían un arco funcional de flexo-extensión del codo ( $\leq 30^\circ$  a  $\geq 130^\circ$ ).

La pronación media del lado afecto fue de  $83,8 \pm 8,9^\circ$  (mediana  $85^\circ$ ) con un rango  $50^\circ$ - $90^\circ$  y  $86,2 \pm 6,8^\circ$  (mediana  $90^\circ$ ) con un rango  $60^\circ$ - $90^\circ$  para la supinación del antebrazo, con diferencias significativas para ambos movimientos en relación con el lado sano (test de Wilcoxon  $p < 0,01$  para ambos). El porcentaje medio de pérdida es 3,2% y 3,5% respectivamente respecto al contralateral.

Los datos de fuerza son para la flexión del codo de  $18,5 \pm 7,7$  Kg (rango 8,5 - 38,5 Kg) y para la fuerza de extensión  $14,8 \pm 6,3$

Kg (rango 6,3 - 30,5 Kg). Existe diferencia significativa respecto al lado sano (test de Wilcoxon  $p < 0,01$  y  $p = 0,026$ ) y la pérdida media en porcentaje respecto al contralateral es de 7,9% y 3,5% respectivamente, una vez corregidos los datos de la variable fuerza de flexión del codo con los valores del grupo control (Tabla 1).

En cuanto a la exploración física del codo, apreciamos laxitud en valgo en cuatro pacientes (9,1%) más dos casos con dolor al realizar la maniobra (4,5%). La inestabilidad postero-lateral rotatoria es positiva en 2 pacientes (4,5%) pero seis casos presentaban dolor con las maniobras de exploración (13,6%).

**Tabla 1.** Resultados de movilidad y fuerza en el codo y variación en el ángulo de carga. El porcentaje de pérdida se refiere respecto al lado sano. La movilidad se expresa en grados y la fuerza en kilogramos de fuerza. Dif: diferencia entre lado afecto menos lado sano.

	Lado afecto / lado sano	% pérdida	p
Flexión codo	$138,3 \pm 5,4^\circ$ / $140,5 \pm 4,5^\circ$	1,5	$p=0,008$
Extensión codo	$2,7 \pm 6,6^\circ$ / $0 \pm 0^\circ$	1,5	$p=0,011$
Pronación	$83,8 \pm 8,9^\circ$ / $86,5 \pm 5,3^\circ$	3,2	$p=0,003$
Supinación	$86,2 \pm 6,8^\circ$ / $89,3 \pm 2^\circ$	3,5	$p=0,003$
Fuerza flexión	$18,5 \pm 7,7$ Kg / $19,7 \pm 6,3$ Kg	7,9	$p=0,001$
Fuerza extensión	$14,8 \pm 6,3$ Kg / $15,4 \pm 6,5$ Kg	3,5	$p=0,026$
Ángulo de carga	$13,5 \pm 6,2^\circ$ / $5,7 \pm 3,8^\circ$	Dif: $7,7 \pm 5,3^\circ$	$p < 0,001$

## Resultados radiológicos

Según la clasificación de Broberg y Murrey solo hemos apreciado 3 codos normales (6,8%), sin alteraciones radiológicas reseñables o grado 0. Entre los pacientes con presencia de artrosis en las radiografías (93,2%), el grado más frecuente fue el 2 o pinzamiento moderado con 23 casos (52,3%), grado 1 o pinzamiento leve en 16 pacientes (36,4%) y en dos casos (4,5%) se apreciaron cambios degenerativos severos. Para facilitar el análisis estadístico hemos unificado estos datos en dos grupos, normal o artrosis leve con 19 casos y artrosis moderada-severa con 25 pacientes. No

encontramos relación entre la presencia de artrosis y la fuerza o la movilidad en el codo.

La presencia de calcificaciones periarticulares se aprecia en 54,4% del los pacientes. La mayoría de ellas se localiza a nivel de los ligamentos y la cápsula articular del codo (40,9%). No apreciamos relación con la movilidad o la fuerza a nivel del codo.

El acortamiento del muñón proximal medio fue de  $14,7 \pm 4,9$  mm (mediana 13,6 mm) y un rango de 8 a 24 mm. No encontramos relación con el ángulo de carga ni con la diferencia en grados entre ángulo de carga del lado normal y afecto, ni con la movilidad o fuerza en el codo. En cambio,

apreciamos una relación casi significativa (test de Mann-Whitney  $p = 0,07$ ) con la presencia de calcificaciones a nivel del codo.

La media del ángulo de carga en el lado afecto fue de  $13,5 \pm 6,2^\circ$  (mediana  $12,6^\circ$ ) y un rango desde  $3,2$  hasta  $30,5^\circ$  por  $5,7 \pm 3,8^\circ$  (mediana  $4,9^\circ$ ) en el lado sano con un rango de  $0,2$  a  $15,8^\circ$ . Existe significación estadística (Wilcoxon  $p < 0,001$ ) entre ambos lados. La diferencia entre lado afecto menos lado sano fue de  $7,7 \pm 5,3^\circ$  de media (mediana  $7,1^\circ$ ) y un rango de  $0,9$  hasta  $23,6^\circ$ . Encontramos una relación casi significativa (t de Student  $p = 0,084$ ) entre el aumento del ángulo de carga y la presencia de artrosis en el codo en dos grupos (normal-leve y moderada-severa). No apreciamos relación con la presencia de síntomas del nervio cubital.

## DISCUSIÓN

La resección de la cabeza radial ha sido una intervención ampliamente utilizada en el pasado, sobre todo antes del desarrollo de modernos materiales de osteosíntesis o prótesis. Ahora sabemos que la cabeza del radio, que forma parte de la articulación radiocubital proximal, es un estabilizador primario del codo en varo y rotación externa forzada<sup>23</sup> y secundario al estrés en valgo y fuerzas compresivas longitudinales<sup>23,24</sup> además, contribuye a la estabilidad posterolateral del codo y el contacto cabeza radial-cóndilo humeral permite la transmisión de fuerzas desde la muñeca al codo<sup>25</sup>. Por estas razones y por las complicaciones de dolor, rigidez e inestabilidad publicadas tras la resección de la cabeza del radio<sup>6-9</sup>, algunos autores aconsejan el uso de prótesis de cabeza radial, sobre todo en pacientes jóvenes y activos frente a la resección, incluso en casos de fractura no asociada a otras lesiones<sup>12,14</sup>.

Nuestro trabajo muestra una incidencia muy baja de dolor en reposo o con actividad habitual no forzada con una escala numérica-EVA de 0 (ningún dolor) en el 88,6% de los pacientes. Otros autores publican ausencia de dolor desde 85% para Iftimie y col<sup>7</sup>, Antuña y col<sup>8</sup> 81% de sus 26 casos o

Faldini y col<sup>6</sup> 81,8% de su serie de 22, hasta el 37,7% en la serie de Yalcinkaya y col<sup>13</sup> de 14 pacientes estudiados. La presencia de síntomas del nervio cubital en nuestra serie es del 29,5%. Otros estudios publican datos de afectación desde 38% de los 19 pacientes del estudio de Karlsson<sup>11</sup> a 8% para Mikic y Vukadinovic<sup>26</sup>. Este dato pudiera estar en relación con el aumento del ángulo de carga secundario a la falta de la cabeza radial, pero en nuestro estudio no hay relación significativa entre estas dos variables.

Los pacientes de nuestra serie con un uso exigente de sus codos (trabajadores o aficiones manuales) suponen el 86,4% y en el 95,4% están satisfechos o muy satisfechos en la valoración subjetiva.

Los pacientes con baja discapacidad (DASH  $< 5$ ) suponen el 68,2% de nuestra serie y la mediana es 2,5 puntos (media 6,9). Esta puntuación es similar a otras publicaciones, 6,6 puntos de media para Yalcinkaya y col<sup>13</sup> 6 en el estudio de Antuña y col<sup>8</sup> y 4,9 en el de Iftimie y col<sup>7</sup> en su serie de 27 casos. En nuestro caso observamos que los valores mayores de dolor en el codo medido con escala EVA se corresponden con puntuaciones mayores de la escala DASH.

En cuanto a la movilidad, en el 97,7% de nuestros pacientes presentaban un arco funcional de flexo-extensión del codo (entre  $30$  y  $130^\circ$ ) con una disminución media respecto al lado sano de 1,5% para ambos movimientos. La pérdida es del 3,5% en el caso de la movilidad de prono-supinación. Estos datos son muy similares en otras series publicadas donde la extensión del codo se limita más que la flexión.

El único estudio publicado hasta la fecha que utiliza un grupo control para normalizar los datos y evitar el sesgo de la dominancia en la valoración de la fuerza de flexo-extensión del codo es el de Morrey y col<sup>19</sup>. Estos autores aprecian una pérdida del 9% para la fuerza de flexión y 6% para la de extensión respecto al lado sano. En nuestro caso la pérdida es de 7,9% para la flexión y 3,5% para la extensión.

Estudios realizados con resonancia magnética en pacientes con fracturas Mason tipo II y III, muestran una incidencia de lesiones en el ligamento colateral me-



dial del codo, colateral cubital lateral o de ambos, hasta en la mitad de los pacientes estudiados<sup>27,28</sup> aunque no todos son sintomáticos en el seguimiento precoz. Esto sugiere que algunas de estas lesiones pueden pasar inadvertidas en un examen inicial y predisponer a la aparición de síntomas tardíos o crónicos<sup>29</sup>. Otros autores apuntan que el aumento en la laxitud de los ligamentos puede estar en relación con el estiramiento progresivo con el tiempo y la sobrecarga que reciben e incluso por daño yatrogénico en el momento de la cirugía<sup>8,30</sup>.

La relación entre resección de la cabeza radial y la presencia de inestabilidad postero-lateral rotatoria fue descrita por Hall y McKee<sup>31</sup> con 17% de casos en su estudio. Antuña y col<sup>8</sup> anota dos casos de sus 26 pacientes estudiados (7,7%) y en nuestro caso, este dato baja al 4,5%, aunque hay seis pacientes (13,6%) con dolor al realizar la exploración sin inestabilidad clara pero que pudieran tratarse de grados menores de inestabilidad. Otros cuatro pacientes (9,1%) presentaron laxitud en valgo y dos más con dolor al realizar la maniobra de exploración.

La ausencia de contacto radio-humeral tras la resección de la cabeza radial tiene tres consecuencias radiológicas en el codo: aumento del ángulo de carga, cambios degenerativos en la articulación cúbito-humeral y cambios en la posición del muñón radial proximal.

Varios artículos describen aumentos variables del ángulo de carga en el codo afecto<sup>7,8,10,13</sup>. Esta deformidad se cree que es consecuencia de alteración en la biomecánica del codo que sigue a la resección de la cabeza del radio<sup>26</sup>. En nuestra serie, los valores del ángulo de carga varían entre 3,2 a 30,5° en el lado afecto, con una diferencia media de 7,7°. Los datos en la literatura se mueven entre los 2° de aumento medio de Karlsson y col<sup>11</sup> a los 11° de media de la serie de Antuña y col<sup>8</sup>. No hemos encontrado relación entre el ángulo de carga ni su aumento respecto del lado sano con la aparición de síntomas en el nervio cubital (parestesias o signo de Tinel +) o intervención descompresiva sobre el nervio. En cambio, sí apreciamos un incremento de la diferen-

cia del ángulo de carga con artrosis más avanzada a nivel del codo, con un relación casi significativa (t de Student  $p=0,084$ ) con 7,8° de media en codos normales a 15,2° en codos con cambios degenerativos moderados-severos.

La presencia de cambios degenerativos a nivel del codo después de la resección de la cabeza radial es muy alta y varía desde el 52% de la serie de Mikic y col<sup>26</sup>, 93% en nuestro caso, hasta el 100% en los trabajos de Antuña y col<sup>8</sup>, Ikeda y col<sup>12</sup> y Goldberg y col<sup>30</sup>. El origen se cree debido a una posible lesión articular en el momento del traumatismo o más probablemente por la alteración biomecánica secundaria a la falta de contacto radio-humeral y sobrecarga de la articulación<sup>32</sup>. No se ha establecido en la literatura una relación entre el grado de cambios degenerativos a nivel del codo y deterioro funcional. En nuestro estudio, observamos una disminución de extensión del codo en casos de artrosis más severas sin significación estadística.

El origen de las calcificaciones periarticulares es desconocido, pero se cree relacionado con la severidad del daño en los tejidos blandos durante el trauma inicial<sup>26</sup> o bien con el traumatismo quirúrgico. En nuestro caso aparecen en el 54,5% de los pacientes y no hemos apreciado relación entre su presencia y movilidad o fuerza en el codo, al igual que el resto de autores excepto Janssen y Vegler<sup>33</sup>, que señala una relación entre la presencia de calcificaciones periarticulares y pérdida de rotación del antebrazo en su estudio de 18 pacientes.

El muñón proximal del radio tiende a una colocación medial y posterior que resulta en una desalineación con el caputellum, sobre todo con resecciones mayores de 2 cm<sup>34</sup>. En nuestro caso hay 8 casos en esta situación pero solamente hemos apreciado 3 casos de claro compromiso entre muñón proximal radial y cúbito con presencia de artrosis radiológica, sin significación estadística. Sin embargo, apreciamos un aumento en la presencia de calcificaciones periarticulares con mayor acortamiento del muñón proximal con una relación casi significativa (Mann-Whitney  $p=0,07$ ).

La potencia de este estudio, a nuestro entender, se basa en el importante número de casos (serie homogénea de pacientes más numerosa), el largo período de seguimiento y sobre todo la cuidadosa selección de un grupo de pacientes jóvenes con fracturas no asociadas a otras lesiones, a diferencia de otros trabajos publicados en la literatura, que presentan series unas veces más pequeñas y otras más heterogéneas que la nuestra. Con mayor variación de edades<sup>7,10-13</sup> inclusión de fracturas con luxaciones de codo<sup>7,10</sup>, mezcla de casos agudos y crónicos<sup>10,19,35</sup> e incluso pacientes no intervenidos<sup>9</sup> que puede hacer mucho más difícil el análisis de los resultados.

Por otra parte, dentro de las limitaciones de nuestro trabajo está el hecho de que se trata de un estudio descriptivo de una serie de casos y presenta, además, los problemas propios de los estudios retrospectivos, sobre todo los que abarcan un largo periodo de tiempo, como son la pérdida de pacientes en el seguimiento o negativa a la colaboración, más habitual en pacientes con mejores resultados, o la pérdida de algunos datos preoperatorios como exploraciones o radiografías adecuadas. Además y coincidiendo con Antuña y col<sup>8</sup> la mayor parte de los pacientes de nuestra serie fueron intervenidos por cirujanos ortopédicos generales, en una época en la que el conocimiento de la biomecánica y función de la cabeza del radio era menor que la que disponemos en la actualidad. Por esta misma razón, es posible que publicaciones más antiguas con referencia a complicaciones a nivel del codo pudieran no advertir lesiones ligamentosas o articulares asociadas a la fractura de la cabeza del radio en sus descripciones y apreciar complicaciones más importantes que las que hemos encontrado en este trabajo.

En conclusión, la resección de la cabeza radial por fractura aislada en pacientes jóvenes presenta unos resultados satisfactorios, con pérdidas muy bajas de movilidad y fuerza a nivel del codo. A pesar de la presencia alta de cambios artrósicos y menor de signos clínicos de inestabilidad, el dolor y la discapacidad en el codo son muy bajos. En base a estos resultados, la

resección de la cabeza radial por fractura aislada no reconstruible, es una técnica quirúrgica válida, incluso en el caso de pacientes jóvenes.

## BIBLIOGRAFÍA

1. DUCKWORTH AD, CLEMENT ND, JENKINS PJ, AITKEN SA, COURT-BROWN CM, McQUEEN MM. The epidemiology of radial head and neck fractures. *J Hand Surg Am* 2012; 1: 112-119.
2. DUCKWORTH AD, McQUEEN MM, RING D. Fractures of the radial head. *Bone Joint J* 2013; 2: 151-159.
3. KING GJ. Fractures of the head of the Radius. En: Wolfe S, editor. *Green's Operative Hand Surgery*, 6 ed, Vol. 1. Filadelfia: Churchill Livingstone Elsevier, 2011.
4. RUCHELSMAN DE, CHRISTOFOROU D, JUPITER JB. Fractures of the radial head and neck. *J Bone Joint Surg Am* 2013; 5: 469-478.
5. ZWINGMANN J, WELZEL M, DOVI-AKUE D, SCHMAL H, SUDKAMP NP, STROHM PC. Clinical results after different operative treatment methods of radial head and neck fractures: a systematic review and meta-analysis of clinical outcome. *Injury* 2013; 11: 1540-1550.
6. FALDINI C, NANNI M, LEONETTI D, CAPRA P, BONOMO M, PERSIANI V et al. Early Radial head excision for displaced and comminuted radial head fractures: considerations and concerns at long-term follow-up. *J Orthop Trauma* 2011; 26: 236-240.
7. IFTIME PP, CALMET GARCIA J, DE LOYOLA GARCIA FORCADA I, GONZALEZ PEDROUZO JE, GINE GOMA J. Resection arthroplasty for radial head fractures: Long-term follow-up. *J Shoulder Elbow Surg* 2011; 1: 45-50.
8. ANTUÑA SA, SÁNCHEZ-MÁRQUEZ JM, BARCO R. Long-term results of radial head resection following isolated radial head fractures in patients younger than forty years old. *J Bone Joint Surg Am* 2010; 3: 558-566.
9. HERBERTSSON P, HASSERIUS R, JOSEFSSON PO, BESJAKOV J, NYQUIST F, NORDQVIST A et al. Mason type IV fractures of the elbow: a 14 to 46-year follow-up study. *J Bone Joint Surg Br* 2009; 11: 1499-1504.
10. HERBERTSSON P, JOSEFSSON PO, HASSERIUS R, BESJAKOV J, NYQUIST F, KARLSSON MK. Fractures of the radial head and neck treated with radial head excision. *J Bone Joint Surg Am* 2004; 9: 1925-1930.
11. KARLSSON MK, HERBERTSSON P, NORDQVIST A, BESJAKOV J, JOSEFSSON PO, HASSERIUS R. Comminuted

- fractures of the radial head. *Acta Orthop* 2010; 2: 224-227.
12. IKEDA M, OKA Y. Function after early radial head resection for fracture: a retrospective evaluation of 15 patients followed for 3-18 years. *Acta Orthop Scand* 2000; 2: 191-194.
  13. YALCINKAYA M, BAGATUR AE, ERDOGAN S, ZORER G. Resection arthroplasty for Mason type III radial head fractures yield good clinical but poor radiological results in the long term. *Orthopedics* 2013; 11: e1358-1364.
  14. MORO JK, WERRER J, MACDERMID JC, PATTERSON SD, KING GJ. Arthroplasty with a metal radial head for unreconstructible fractures of the radial head. *J Bone Joint Surg Am* 2001; 8: 1201-1211.
  15. MARSH JP, GREWAL R, FABER KJ, DROSDOWECH DS, ATHWAL GS, KING GJ. Radial head fractures treated with modular metallic radial head replacement: outcomes at a mean follow-up of eight years. *J Bone Joint Surg Am* 2016; 7: 527-535.
  16. HERVAS MT, NAVARRO COLLADO MJ, PEIRO S, RODRIGO PEREZ JL, LOPEZ MATEU P, MARTINEZ TELLO I. Versión española del cuestionario DASH. Adaptación transcultural, fiabilidad, validez y sensibilidad a los cambios. *Med Clin (Barc)* 2006; 12: 441-447.
  17. HUDAK PL, AMADIO PC, BOMBARDIER C. Development of an upper extremity outcome measure: the DASH (disabilities of the arm, shoulder and hand) [corrected]. The Upper Extremity Collaborative Group (UECG). *Am J Ind Med* 1996; 6: 602-608.
  18. ROSALES RS. Scoring DASH Spanish. Institute for Work & Health, 2006. [http://dash.iwh.on.ca/sites/dash/public/translations/Scoring\\_DASH\\_Spanish\\_Spain.pdf](http://dash.iwh.on.ca/sites/dash/public/translations/Scoring_DASH_Spanish_Spain.pdf).
  19. MORREY BF, CHAO EY, HUI FC. Biomechanical study of the elbow following excision of the radial head. *J Bone Joint Surg Am* 1979; 1: 63-68.
  20. O'DRISCOLL SW, BELL DF, MORREY BF. Posterolateral rotatory instability of the elbow. *J Bone Joint Surg Am* 1991; 3: 440-446.
  21. BROBERG MA, MORREY BF. Results of delayed excision of the radial head after fracture. *J Bone Joint Surg Am* 1986; 5: 669-674.
  22. MASON ML. Some observations on fractures of the head of the radius with a review of one hundred cases. *Br J Surg* 1954; 172: 123-132.
  23. JENSEN SL, OLSEN BS, TYRDAL S, SOJBJERG JO, SNEPPEN O. Elbow joint laxity after experimental radial head excision and lateral collateral ligament rupture: efficacy of prosthetic replacement and ligament repair. *J Shoulder Elbow Surg* 2005; 1: 78-84.
  24. JACKSON JD, STEINMANN SP. Radial head fractures. *Hand Clin* 2007; 23: 185-193, vi.
  25. DAVIDSON PA, MOSELEY JB, JR, TULLOS HS. Radial head fracture. A potentially complex injury. *Clin Orthop Relat Res* 1993; 297: 224-230.
  26. MIKIC ZD, VUKADINOVIC SM. Late results in fractures of the radial head treated by excision. *Clin Orthop Relat Res* 1983; 181: 220-228.
  27. KAAS L, TURKENBURG JL, VAN RIET RP, VROEMEN JP, EYGENDAAL D. Magnetic resonance imaging findings in 46 elbows with a radial head fracture. *Acta Orthop* 2010; 3: 373-376.
  28. ITAMURA J, ROIDS N, MIRZAYAN R, VAISHNAV S, LEARCH T, SHEAN C. Radial head fractures: MRI evaluation of associated injuries. *J Shoulder Elbow Surg* 2005; 4: 421-424.
  29. VAN RIET R. Radial Head Fracture. En: Morrey B, editor. *The Elbow and its Disorders*. 4ª ed. Filadelfia: Saunders, 2012.
  30. GOLDBERG I, PEYLAN J, YOSIPOVITCH Z. Late results of excision of the radial head for an isolated closed fracture. *J Bone Joint Surg Am* 1986; 5: 675-679.
  31. HALL JA, MCKEE MD. Posterolateral rotatory instability of the elbow following radial head resection. *J Bone Joint Surg Am* 2005; 7: 1571-1579.
  32. PIKE JM, ATHWAL GS, FABER KJ, KING GJ. Radial head fractures—an update. *J Hand Surg Am* 2009; 3: 557-565.
  33. JANSSEN RP, VEGTER J. Resection of the radial head after Mason type-III fractures of the elbow: follow-up at 16 to 30 years. *J Bone Joint Surg Br* 1998; 2: 231-233.
  34. SCHIFFERN A, BETTWIESER SP, PORUCZNIK CA, CRIM JR, TASHJIAN RZ. Proximal radial drift following radial head resection. *J Shoulder Elbow Surg* 2011; 3: 426-433.
  35. COLEMAN DA, BLAIR WF, SHURR D. Resection of the radial head for fracture of the radial head. Long-term follow-up of seventeen cases. *J Bone Joint Surg Am* 1987; 3: 385-392.

