

## Quilotórax bilateral masivo en postoperatorio de gastrectomía subtotal *Bilateral chylothorax after gastric surgery*

E. Medina<sup>1</sup>, M. P. Anguiano<sup>2</sup>, O. Agudo<sup>2</sup>, J. Lobo<sup>2</sup>, J. A. Tihista<sup>2</sup>, I. Alonso<sup>3</sup>, A. Calvo<sup>4</sup>

### RESUMEN

Quilotórax es el acúmulo de linfa en la cavidad pleural por obstrucción o rotura del conducto torácico. La etiología más frecuente es la neoplásica; se relaciona también con traumatismos e iatrogénica. Se presenta el caso de una mujer de 76 años con quilotórax bilateral, predominantemente derecho, durante el postoperatorio de una gastrectomía subtotal. Debutó con clínica de insuficiencia respiratoria y la evolución fue favorable sin precisar tratamiento reparador quirúrgico.

**Palabras clave.** Quilotórax. Cirugía abdominal. Cateterización vía central.

### ABSTRACT

Chylothorax is a lymphatic effusion of chylous in the pleural space due to thoracic duct obstruction or injury. The most frequent aetiology is cancer; it is also related to chest trauma and iatrogenic. We describe the case of bilateral chylothorax in a 76-year-old woman, right predominant, during the post-operational phase of gastric surgery. This presented itself with respiratory insufficiency and tachycardia without initial haemodynamic compromise. It presented a favourable evolution after conservative treatment, cessation of oral intake and TPN and chest tube during 10 to 14 days.

**Key words.** Chylothorax. Gastric surgery. Central venous catheterization.

*An. Sist. Sanit. Navar.* 2005; 28 (3): 421-424.

1. Medicina Familiar y Comunitaria. Estella.
2. Unidad de Cuidados Intensivos. Hospital García Orcoyen. Estella.
3. Servicio de Urgencias. Hospital García Orcoyen. Estella.
4. Servicio de Cirugía General. Hospital García Orcoyen. Estella.

Aceptado para su publicación el 13 de julio de 2005.

### Correspondencia:

M<sup>ª</sup> Pilar Anguiano Baquero  
Unidad de Cuidados Intensivos  
Hospital García Orcoyen  
Santa Soria, 22  
31200 Estella  
Tfños. 848 43 51 51  
E-mail: manguiab@cfnavarra.es

## INTRODUCCIÓN

El quilotórax es un acumulo de linfa en la cavidad pleural secundario a la obstrucción o la rotura del conducto torácico. Se demuestra por presentar triglicéridos en una concentración superior a 110 mg/dl y se confirma con el hallazgo de quilomicrones en el líquido pleural.

El conducto torácico se origina de la unión de dos troncos lumbares, por delante de las dos primeras vértebras lumbares o de las dos últimas dorsales. Ascende longitudinalmente por el lado derecho de la aorta, cruza al lado izquierdo del tórax para situarse entre el esófago y la columna al nivel de la quinta o séptima vértebra dorsal y llega hasta el cuello para desembocar en el confluente yugulosubclavio izquierdo<sup>1</sup>.

Desde un punto de vista teórico si el conducto se obstruye en un nivel inferior a la 5ª vértebra dorsal el quilotórax será derecho; en un punto superior sería izquierdo y si la obstrucción o rotura se produce a nivel de la 5ª vértebra dorsal produciría un quilotórax bilateral<sup>2,3</sup>.

## CASO CLÍNICO

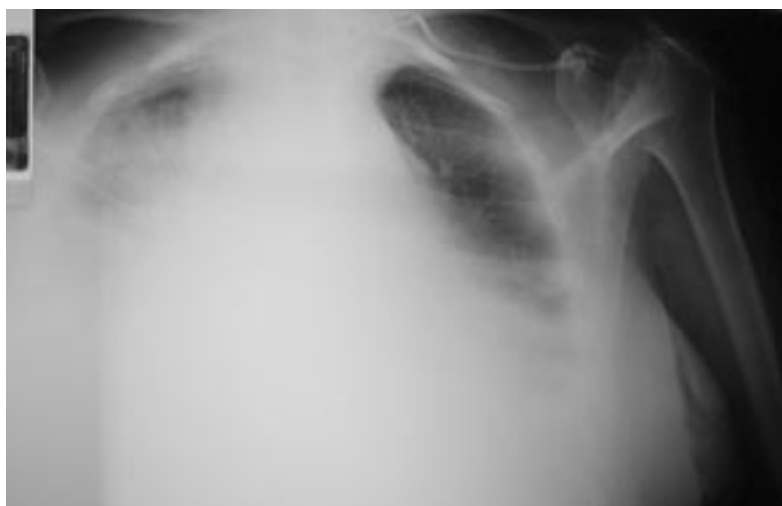Mujer de 76 años ingresada por gastrectomía subtotal; reintervenida por compresión de la anastomosis gastroyeyunal. Tres días des-

pués comienza con dolor abdominal intenso. La paciente se encuentra estable, eupneica con Sat O<sub>2</sub>: 97% y con una Rx de tórax normal.

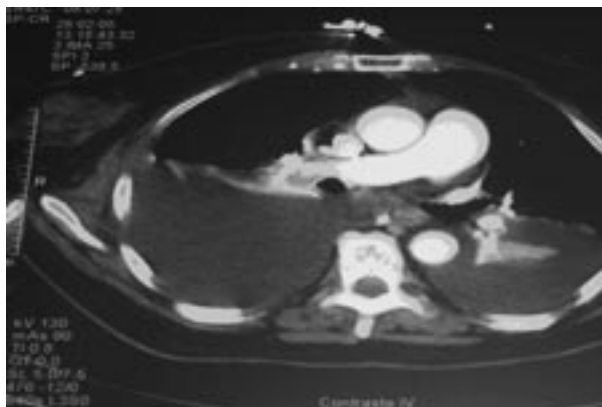
Tres horas después comienza con insuficiencia respiratoria aguda severa. En la exploración física se constata: PA 195/60 mmHg, pulso 145 x' arrítmico y Sat O<sub>2</sub>: 93% con FiO<sub>2</sub> 100%. La auscultación cardiopulmonar muestra taquicardia arrítmica e hipoventilación con espiración alargada y algunos sibilantes. Abdomen distendido, salida de líquido serohemático por herida quirúrgica y peristaltismo presente. En la Rx de tórax (Fig.1) se aprecia un derrame bilateral más acusado en hemitórax derecho con ensanchamiento del mediastino.

Se decide ingreso en UCI y dada su situación se procede a IOT y conexión a VM. Analítica sanguínea: Hb 9,5 g/dl, leucocitos 8,7\* 10<sup>3</sup>/il con 91,9% de granulocitos, dímero-D 604 microg/l, Pro-BNP: 3.537 pg/ml, Srm-Prot. C 30,46 mg/dl; resto normal. El ECG demuestra AC x FA a 112 lpm. Portaba subclavia izquierda cateterizada tres días antes de la situación actual que funciona correctamente.

Se realiza TC toracoabdominopélvico (Fig. 2) apreciándose importante derrame pleural bilateral con atelectasia de ambos lóbulos inferiores; mínima cantidad de líquido libre abdominal y neumoperitoneo secundarios a la intervención quirúrgica. Se procede a la colocación de dos drenajes torácicos obteniéndose líquido blanquecino lechoso (con débito total derecho de 1.550 ml e izquierdo aproximadamente de 270 ml).



**Figura 1.** Rx tórax: derrame pleural bilateral con ensanchamiento del mediastino.



**Figura 2.** TAC torácico: derrame pleural bilateral con atelectasia bibasal.

El examen del líquido pleural constata: color-blanco, aspecto-turbio, leucocitos 480/mm<sup>3</sup>, eritrocitos 75/mm<sup>3</sup>; proteínas 0,14 g/dl; glucosa 609 mg/dl; colesterol 2 mg/dl; triglicéridos 1164 mg/dl y presencia de quilomicrones.

## DISCUSIÓN

El quilotórax es una entidad infrecuente de fallo respiratorio agudo. La etiología más frecuente es la neoplásica, sobretodo el linfoma<sup>4</sup>. El segundo grupo en frecuencia son los traumatismos penetrantes o lesiones de columna vertebral y cirugía<sup>5,6</sup>. Otras causas descritas son: linfangioleiomiomatosis, pancreatitis, cirrosis hepática, ventilación mecánica y espontáneos<sup>7,8</sup>. Está descrita la presencia de quilotórax tras tratamientos quirúrgicos en cavidad torácica, en la pancreatitis<sup>9</sup> y en la cirrosis hepática<sup>10</sup>. Pero también tras tratamientos invasivos de la cavidad abdominal: esplenectomía<sup>11</sup>, linfadenectomía retroperitoneal<sup>12</sup> y laparoscopia urológica<sup>13</sup>.

En el caso que presentamos dos son las posibles causas: la cateterización de subclavia izquierda o la reintervención quirúrgica.

El quilotórax es una complicación documentada tras obstrucción de vena cava superior o canalización de vía central izquierda<sup>14-16</sup> con mecanismo de producción aún desconocido.

La otra posible causa es el proceso quirúrgico bien por rotura, tracción o cual-

quier mecanismo que provoque el aumento de presión en el conducto torácico. Cualquiera de estos procesos conlleva la salida de quilo hacia mediastino y cavidades pleurales.

El cuadro se inicia con dolor abdominal intenso unas horas antes del distress respiratorio lo que orienta al origen abdominal de la rotura. El retardo en la presentación podría deberse a que inicialmente el líquido quiloso tiende a acumularse en el mediastino antes de hacerlo en espacios pleurales<sup>17</sup>. Lo más característico es que el quilotórax sea de localización izquierda y raramente bilateral.

En este caso, el retraso en la presentación; sin clínica respiratoria previa, con Rx de tórax normal unas horas antes del inicio del cuadro y el hecho de presentarse como quilotórax masivo bilateral, sobretodo derecho, ponen en duda que sea la vía la causa de la lesión.

A la hora del tratamiento es importante tener en cuenta que por la pérdida de quilo puede llegarse a un estado de alteración nutricional e inmunológica del paciente. Inicialmente se prefiere un tratamiento conservador intentando reducir la formación de quilo a través de NPT. Se puede aportar también una dieta oral a base de triglicéridos de cadena media que se absorben a través del sistema portal más que a través de los linfáticos<sup>4</sup> con lo que se disminuye la producción de quilo. Otras

medidas probadas en el tratamiento conservador son el uso de somatostatina u octeótrido<sup>18</sup>.

Si tras mantener el tratamiento 10 a 14 días no se obtiene respuesta, hay que optar por la reparación quirúrgica de la lesión o colocación de shunt pleuro-peritoneal.

En este caso se procedió a establecer NPT durante 14 días a través de nueva vía central asegurando el aporte nutricional adecuado. La paciente respondió adecuadamente al tratamiento conservador.

## BIBLIOGRAFÍA

1. ROUVIÉRE H, DELMAS. A. "Anatomía Humana" Vol. 2: 251-253.
2. DOERR CH, MILLAR DL. Chylothorax. *Semin Resp Crit Care Med* 2001; 22: 617-626.
3. VALENTINE VG, RAFFIN TA. The management of chylothorax. *Chest* 1992; 102: 586-591.
4. SASSON C. Chylothorax and Pseudochylothorax. *Clin Chest Med* 1985; 6:163-173.
5. AMADOR TEJÓN MJ. Quilotórax a tensión secundario a traumatismo cerrado de tórax. *Emerg* 2004; 16: 273-275.
6. SHIMIZU K, OTANI Y. Late-onset chylothorax after pulmonary resection and system mediastinal lymph node dissection for lung cancer. *Jpn J Thorac Cardiovasc Surg* 2005; 53: 39-41.
7. BOURDIN A, KIERZEK G. Chylothorax: an unexpected complication of artificial ventilation in severe acute asthma. *Rev Mal Respir* 2003; 20: 279-282.
8. EL-DAWLATLY AA, AL-KATTAN K. Spontaneous chylothorax-case report Middle East J Anesthesiol 2000; 15: 635-642.
9. ROMERO S, MARTIN C, HERNANDEZ L. Chylothorax in cirrhosis of the liver: analysis of its frequency and clinical characteristics. *Chest* 1998; 114: 154-159.
10. SELZER DJ, HOWARD TJ, KESLER KA. Management of chylothorax after thoracoscopic splanchnicectomy. *J laparoendosc Adv Surg Tech A* 1999; 9: 273-276.
11. DHARMAN K. Chyloperitoneum and chylothorax: a combined rare occurred after retroperitoneal lymphadenectomy for testis tumour. *J Urol* 1984; 131: 346-347.
12. ABREU SC, SHARP DS, RAMANI AP. Thoracic complications during urological laparoscopy. *J Urol* 2004; 171: 1451-1455.
13. MANGHAT N, HANCOCK J. Thrombolysis for central venous occlusion causing bilateral chylothorax in a patient with down syndrome. *J Vasc Interv Radiol.* 2004; 15: 511-515.
14. SCHUMMER W. Chylothorax after central venous catheterization. Considerat to anatomy, differential diagnosis and therapy. *Anaesthesist* 2003; 52: 919-924.
15. TEICHGRABER UK, NIBBE L. Inadvertent puncture of the thoracic duct during attempted central venous catheter placement. *Cardiovasc Intervent Radiol.* 2003; 26: 569-571.
16. MILANO S, MAROLDI R, VEXXOLI G. Chylothorax after blunt chest trauma: an unusual case with a long latent period. *Thorac Cardiovasc Surg* 1994; 42: 187-190.
17. GOLDFARB JP. Chylous effusions secondary to pancreatitis: case report and review of the literature. *Am J Gastroenterol* 1984; 79: 133-135.
18. MARKHAM KM, GLOVER JL, WELSH RJ. Octreotide in the treatment of thoracic duct injuries. *Am Surg* 2000; 66: 1165-1167.