

## Transferencia microquirúrgica del 2º dedo del pie para reconstrucción de mano catastrófica

### *Microsurgical 2nd toe transfer for catastrophic hand reconstruction*

A. Placer, J.A. Lozano

#### RESUMEN

La reconstrucción correcta de la mano catastrófica requiere habitualmente técnicas quirúrgicas complejas. La transferencia microquirúrgica de un dedo del pie es una de las técnicas frecuentemente empleadas. Dicho procedimiento está indicado cuando las demás opciones reconstructivas se muestran inútiles para la reparación de la pinza manual.

En este trabajo se expone el caso de un varón de 32 años que acude a urgencias tras sufrir un accidente de tráfico en el que presenta traumatismo grave de la mano izquierda (mano catastrófica), entre otras policonusiones. Se interviene de urgencia preservando las máximas estructuras viables, quedando como resultado una mano con 1º, 4º y 5º dedos funcionales.

Como la función de la pinza entre 1º y 4º ó 5º dedos no es plenamente satisfactoria, se optó por la reconstrucción del 3º dedo de la mano con la transferencia del 2º dedo del pie ipsilateral. Se realizaron estudios preoperatorios, como el angio-TC, para determinar la vascularización del colgajo y, posteriormente, la intervención microquirúrgica, que fue exitosa.

En la actualidad, tras una adecuada rehabilitación, el paciente ha recuperado en la mano intervenida la función de pinza gruesa y fina de manera satisfactoria.

La transferencia de los dedos del pie a la mano se muestra como un tratamiento eficaz para la reconstrucción de los dedos amputados y consecuentemente la función de la pinza. La rehabilitación es imprescindible para conseguir una completa funcionalidad.

**Palabras clave.** Transposición dedo pie mano. Reconstrucción dedos. Microcirugía.

*An. Sist. Sanit. Navar. 2007; 30 (3): 481-486.*

Servicio de Cirugía Plástica, Reparadora y Estética. Hospital Virgen del Camino. Pamplona.

Fecha de recepción el 5 de marzo de 2007

Aceptado para su publicación el 1 de agosto de 2007

Aceptación definitiva el 1 de agosto de 2007

#### ABSTRACT

The correct reconstruction of the catastrophic hand requires complex surgical techniques. The microsurgical transference of a toe is indicated when all other reconstructive options are shown to be useless for the reconstruction of the required clamp function.

In this clinical note we set out the case of a 32 year old man, who came to our accident and emergency department after suffering a traffic accident. After exploration the diagnosis was that of catastrophic left hand, among other policonusiones. Urgent surgery was carried out, saving the maximum possible viable structures. The immediate result of this surgery was a hand with 1<sup>st</sup>, 4<sup>th</sup> and 5<sup>th</sup> functional fingers.

As the essential clamp function between the 1<sup>st</sup> and 4<sup>th</sup> or 5<sup>th</sup> fingers was not totally satisfactory, we decided to reconstruct the 3<sup>rd</sup> finger of his hand with his ipsilateral 2<sup>nd</sup> toe. All pertinent studies to determine vascularisation of the flap were carried out in planning the surgery, and the microsurgical transfer was then realized, which was successful.

Today, after a suitable rehabilitation, the patient has recovered a satisfactory function of heavy and fine clamp in the operated hand.

Toe to hand transfer is a good option for finger reconstruction and its function. Rehabilitation is the key to functional recovery.

**Key words.** Toe to hand transfer. Finger reconstruction. Microsurgery.

#### Correspondencia:

Ainhoa Placer Láinez  
Servicio de Cirugía Plástica, Reparadora  
y Estética. Hospital Virgen del Camino.  
31008 Pamplona  
E-mail: aplacer1@cfnavarra.es

## INTRODUCCIÓN

La reconstrucción correcta de la mano catastrófica es uno de los retos más importantes del cirujano plástico y requiere habitualmente técnicas quirúrgicas complejas. Una de las técnicas empleadas para la reconstrucción de los dedos de la mano amputados es la transferencia microquirúrgica de los dedos del pie, que está indicada cuando las demás opciones reconstructivas se muestran inútiles para la reparación de la pinza manual<sup>1</sup>.

Algunas indicaciones de dicha transferencia microquirúrgica serían la pérdida del pulgar y uno o más dedos largos, la pérdida de todos los dedos largos con el pulgar intacto, la pérdida de todos los dedos largos (necesitando múltiples transferencias digitales), etc.<sup>2,3</sup>.

La transferencia del 2º dedo del pie minimiza las secuelas plantares. En cambio es poco satisfactorio en cuanto al aspecto estético, la movilidad y la estabilidad del pie. En los niños con pérdidas digitales es la transferencia más empleada para la reconstrucción del pulgar por su capacidad constante de crecimiento.

El tiempo ideal para la reconstrucción tras el traumatismo no debe sobrepasar los 30 días para evitar problemas en la rehabilitación y evitar el rechazo del "nuevo dedo" por parte del paciente<sup>4</sup>.

## CASO CLÍNICO

Varón de 32 años que acude a urgencias tras sufrir un accidente de tráfico, con traumatismo grave de la mano izquierda y otras policontusiones.

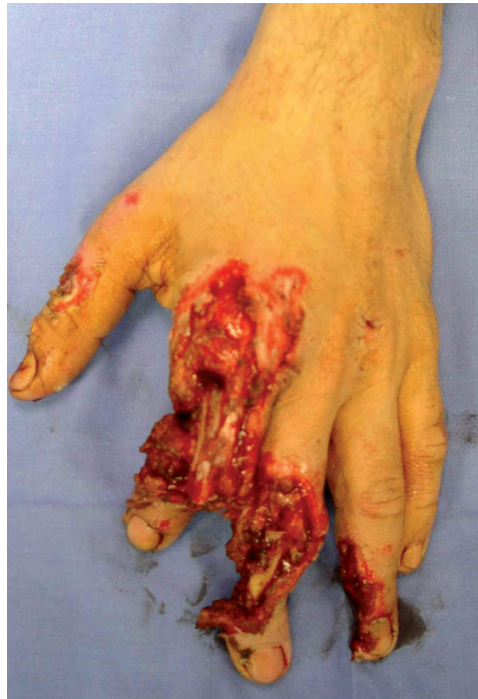La exploración física muestra (Fig. 1):

- 1º dedo: pérdida de sustancia cutánea dorsal a nivel de falange proximal.
- 2º dedo: pérdida de sustancia dorsal, con afectación del aparato extensor y flexor y gap óseo en el lugar de la falange media.
- 3er dedo: fractura abierta de articulación interfalángica proximal con destrucción articular y afectación de partes blandas.
- 4º dedo: pérdida de sustancia cutánea en el borde radial de falange media y distal.
- 5º dedo: normal.

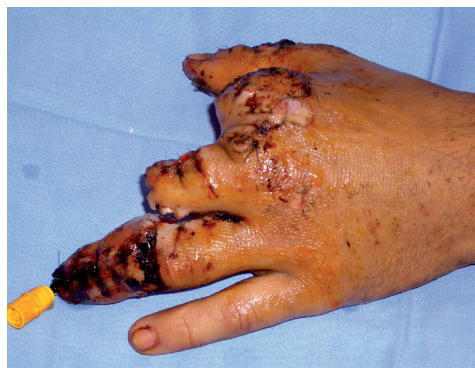Se realizó una primera intervención de urgencia con los siguientes procedimientos:

- 1º dedo: desbridamiento de partes blandas no viables, anclaje transóseo del aparato extensor en F2 y cobertura con un autoinjerto de piel total del dedo banco (2º dedo amputado).
- 2º dedo: amputación hasta el cuello del 2º metacarpiano, gubiado de las carillas articulares y cobertura con un colgajo fileteado del propio dedo.
- 3º dedo: amputación a nivel diafisario de F1 y cobertura del muñón por aproximación y remodelación de las partes blandas.
- 4º dedo: artrodesis con una aguja Kirschner de la articulación interfalángica distal. Desbridamiento y cobertura cutánea de la parte radial del dedo con un colgajo heterodigital del 3ºdedo.

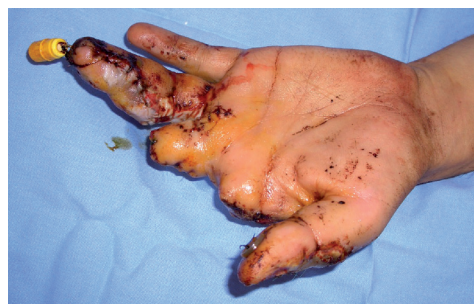El resultado de esta primera intervención de urgencia fue una mano con 1º, 4º y 5º dedos funcionales (Fig. 2).



**Figura 1.** Estado de la mano a su llegada a urgencias.



**Figura 2a.** Postoperatorio inmediato de la intervención de urgencia visión dorsal.



**Figura 2b.** Postoperatorio inmediato de la intervención de urgencia visión palmar.

La función de la pinza entre 1º y 4º ó 5º dedos no era plenamente satisfactoria. Por este motivo se optó por la reconstrucción del 3º dedo de la mano con una transposición total microquirúrgica del 2º dedo del pie ipsilateral<sup>5</sup>.

Para una buena planificación preoperatoria se realizaron estudios diagnósticos anatómicos, como el angio-TC, para determinar el tipo de vascularización principal del dedo. Este es uno de los pasos más importantes de la intervención, ya que la vascularización del 2º dedo del pie tiene múltiples variantes anatómicas que son claves para la disección exitosa del dedo. Las variantes anatómicas más frecuentes de su vascularización son<sup>6</sup>:

- a. Arteria dorsalis pedis que se bifurca y forma la primera arteria metatarsiana dorsal que transcurre superficial al primer músculo interóseo dorsal y arteria plantar profunda. En este caso la vascularización del 2º dedo, con la 1ª arteria metatarsiana dorsal es suficiente. El caso clínico se encuadra en este subgrupo.
- b. Arteria metatarsiana dorsal que transcurre por el espesor del músculo interóseo dorsal. Esta variante es la más frecuente.
- c. La 1ª arteria metatarsiana dorsal está poco desarrollada o ausente. La arteria plantar está desarrollada y vasculariza 1º y 2º dedos.

Lo habitual es usar el pie contralateral pero en este caso se eligió el pie ipsilateral ya que

según el angio-TC tenía una vascularización del primer subgrupo, y esto permitía una disección arterial más sencilla. El dedo derecho era del 2º grupo y complicaba la disección.

### Técnica quirúrgica<sup>7,8</sup>

El sistema microvascular del dedo del pie es muy sensible, por lo que intraoperatoriamente se utilizó papaverina local y un bloqueo vegetativo simpático, para conseguir una vasodilatación, con un catéter axilar y una bomba de infusión continua de levobupivacaína al 0,125%.

Se simultanearon dos equipos quirúrgicos, uno para el pie y otro para la mano.

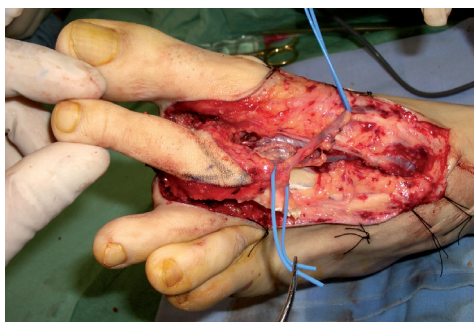
En un primer campo se procedió a la preparación de la zona receptora. Para ello se disecaron el sistema vascular y los nervios colaterales del 3º dedo. Se localizaron los cabos del tendón extensor y flexor del 3º dedo. Se prolongó la incisión del muñón para disecar el 2º espacio intermetacarpiano, lugar previsible de las microanastomosis vasculares. Se preparó la 1ª falange para una osteosíntesis estable.

Simultáneamente, en un segundo campo quirúrgico, se abordó el 2º dedo del pie izquierdo con una incisión dorsal en raqueta con prolongación sinusoidal en el 1º espacio intermetatarsiano, y una incisión plantar "en V". Se localizó la arteria intermetatarsiana que discurría por



encima del músculo interóseo según lo previsto. Se disecó desde la arteria pedía hasta la base del 2º dedo, respetando al máximo la red venosa y seccionando el tendón del extensor largo del 2º dedo, y los tendones del extensor corto del 1º y 2º dedos. Seguidamente se realizó una osteotomía proximal del 2º metatarsiano, con desarticulación de la articulación metatarsofalángica. La sección de los ligamentos intermetatarsianos facilitó la identificación de los nervios plantares, disecándolos para conseguir una longitud máxima (Fig. 3a y 3b).

El siguiente paso consistió en la transferencia del dedo del pie a la zona receptora de la mano. Primero se realizó la osteosíntesis con 2 agujas de Kirschner. Posteriormente se procedió a la sutura tendinosa de flexor y extensor, con una ligera sobretensión. A continuación, se tunelizó el pedículo hasta el 2º espacio intermetacarpiano para realizar la microanastomosis de la arteria del colgajo a la arteria intermetacarpiana (termino-terminal) y la vena a una vena subcutánea (termino-terminal). Microsutura de los nervios digitales del dedo del pie a los nervios colaterales del muñón del 3º dedo de la mano. Una vez concluidas las microanastomosis neurovasculares, se suturó la piel para evitar la desecación del pedículo. Finalmente, se cerraron las partes blandas.

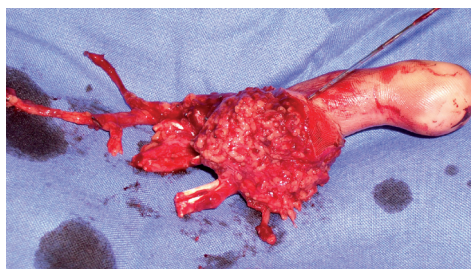


**Figura 3a.** Momento de la disección del 2º dedo del pie.

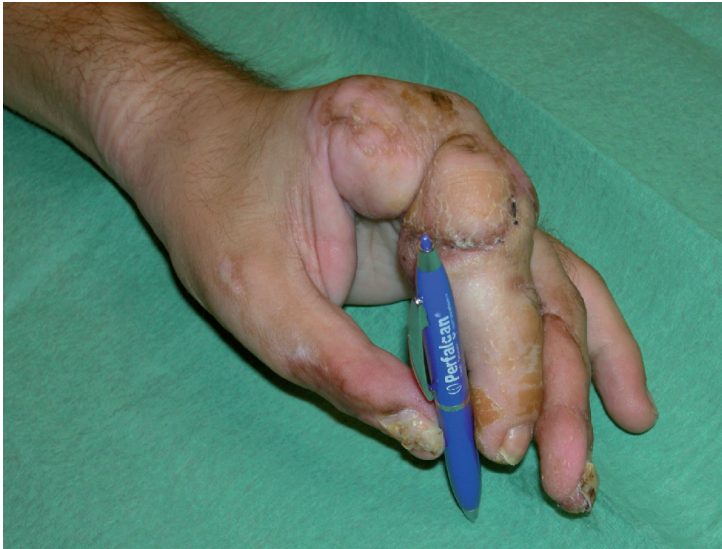Simultáneamente a la transferencia del colgajo se cerró la zona donante del pie. Para ello se realizó una resección proximal del 2º metatarsiano para mejor aproximación de 1º y 3º dedos. Para conseguir una buena estabilización del arco transversal metatarsiano se suturaron los ligamentos intermetatarsianos transversos profundos. Se colocó un drenaje y se suturó la piel con una buena aposición de 1º y 3º dedos.

Para el éxito de la cirugía es fundamental un buen manejo postoperatorio. Para ello se realizó un vendaje almohadillado que estabilizase la mano con el brazo ligeramente elevado, y así mantener además la temperatura adecuada. Como medicación postoperatoria fundamental se utilizó heparina de bajo peso molecular y antiagregantes plaquetarios, además del bloqueo vegetativo simpático (para conseguir una vasodilatación), con catéter axilar y bomba de infusión continua de levobupivacaína al 0,125%, que se mantuvo durante 3 días.

En la actualidad, tras una adecuada e intensa rehabilitación, el paciente ha recuperado una función de pinza gruesa y fina satisfactoria en la mano intervenida<sup>9</sup>. El resultado estético no es plenamente satisfactorio por lo que probablemente requiera alguna mejora futura<sup>10</sup> (Fig. 4).



**Figura 3b.** Colgajo a transferir.



**Figura 4.** Resultado al 3º mes postoperatorio.

## DISCUSIÓN

La reconstrucción de la mano catastrófica es una de las tareas más complejas en el campo de la cirugía plástica reparadora.

La complejidad quirúrgica de este tipo de intervenciones conlleva tanto un beneficio funcional para la mano como una morbilidad asociada para el pie. Dentro de las ventajas fundamentales podemos señalar su realización en un único tiempo quirúrgico, la obtención de movilidad y fuerza en el dedo transferido, así como una aceptable sensibilidad con el tiempo. Es una piel sin pelo y con presencia de uña, similar al dedo original. Tiene potencial de crecimiento que es importante para transferencias en niños. Estéticamente es similar al dedo al que sustituye.

Estas técnicas también tienen sus inconvenientes como puede ser el que requieren una importante experiencia microquirúrgica por parte de los cirujanos, requieren un largo tiempo quirúrgico, y la pérdida de un dedo del pie<sup>11</sup>.

La transferencia del dedo del pie a la mano para reconstrucción de dedos ampu-

tados, es una opción más dentro de las técnicas reconstructivas que pueden utilizar, con buenos resultados funcionales y estéticos<sup>12</sup>.

Para que la técnica y el resultado sean exitosos, es importante conocer los deseos o necesidades de cada paciente, previamente a la cirugía. Se debe explicar al paciente las diferentes opciones de reconstrucción, sus ventajas, inconvenientes y posibles complicaciones, con lo que el paciente participará activamente en la elección de la técnica de reconstrucción que se va a emplear en su caso. Lo ideal es que no transcurra demasiado tiempo entre el traumatismo inicial y la reconstrucción, ya que esto evita el rechazo por parte del paciente de su "nuevo dedo".

Para finalizar, y no menos importante, es fundamental e imprescindible la colaboración por parte del paciente en el proceso de reconstrucción y posterior rehabilitación, para conseguir un resultado plenamente satisfactorio de esta técnica quirúrgica de reconstrucción de los dedos de la mano.

---

## AGRADECIMIENTOS

Se agradece la colaboración del Servicio de Anestesia General y Reanimación del Hospital Virgen del Camino, en el manejo del caso.

## BIBLIOGRAFÍA

1. WOO SH, LEE GJ, KIM KC, HA SH, KIM JS. Immediate partial great toe transfer for the reconstruction of composite defects of the fistal thumb. *Plast Reconstr Surg* 2006; 117: 1906-1915.
2. MUZAFFAR R, CHAO J, FRIEDRICH B. Posttraumatic thumb Reconstruction. *Plast Reconstr Surg* 2005; 116: 103-122.
3. WEI FC, EL-GAMMAL TA, LIN CH, CHUANG CC, CHEN HC, CHEN SH. Metacarpal hand: classification and guidelines for microsurgical reconstruction with toe transfers. *Plast Reconstr Surg* 1997; 99: 122-128.
4. WOO SH, KIM JS, SEUL JH. Immediate toe-to-hand transfer in acute hand injuries: overall results, compared with results for elective cases. *Plast Reconstr Surg* 2004; 113: 882-892.
5. KOSHIMA I, OHNO A, YAMASAKI MJ. Free vascularized osteoonychocutaneous flap for reconstruction of the distal phalanx of the fingers. *J Reconstr Microsurg* 1989; 5: 337-342.
6. DEL PIÑAL F, HERRERO F, JADO E, FUENTE M, GARCÍA-CABEZA JM. Transplantes de dedo de pie a mano: Análisis de las anomalías arteriales, la disección del pie, y la revascularización. *Cir Plast Iberlatinamer* 2000; 26: 309-317.
7. MERLE M, DAUTEL G. Mano traumática. 1996; 2: 249-277.
8. GREEN DP. Green's Operative Hand Surgery. 5ª Ed; cap 52, 1835-1863.
9. DEL PIÑAL F, HERRERO F, GARCÍA-BERNAL FJ, JADO E, ROS MJ. Minimizing impairment in laborers with finger losses distal to the proximal interphalangeal joint by second toe transfer. *Plast Reconstr Surg* 2003; 112: 1000-1011.
10. WEI FC, CHEN HC, CHUANG CC, JENG FS, LIN CH. Aesthetic refinements in toe-to-hand transfer surgery. *Plast Reconstr Surg* 1996; 98: 485-490.
11. KOSHIMA I, ETOH H, MORIGUCHI T, SOEDA S. Sixty cases of partial or total toe transfer for repair of finger losses. *Plast Reconstr Surg* 1993; 92: 1331-1338.
12. WEI FC, EPSTEIN MD, CHEN HC, CHUANG CC, CHEN HT. Microsurgical reconstruction of distal digits following mutilating hand injuries: Results in 121 patients. *Br J Plast Surg* 1993; 46: 181-186.