

Endometriosis intestinal

Intestinal endometriosis

C.I. González¹, M. Cires², F.J. Jiménez¹, T. Rubio¹

RESUMEN

La endometriosis es un trastorno ginecológico crónico, benigno y frecuente entre las mujeres en edad fértil, estimándose que existe algún grado de endometriosis hasta en el 15% de las mujeres premenopáusicas, asociándose a historia de infertilidad, antecedente de cesárea, dismenorrea y anormalidad en el sangrado uterino. Se cree que es debida al ascenso por las trompas de Falopio de contenido menstrual (menstruación retrógrada). En la afectación intestinal, el colon es el segmento más frecuentemente afectado, sobre todo a nivel rectosigmoideo. La clínica de presentación es inespecífica, siendo lo más frecuente el dolor abdominal y/o pélvico de tipo cólico que coincide o se exagera con la menstruación. El diagnóstico diferencial incluye la enfermedad inflamatoria intestinal, diverticulitis, colitis isquémica y procesos neoplásicos, siendo el diagnóstico definitivo anatomopatológico. En cuanto al tratamiento, éste dependerá de la clínica y de la edad de la paciente, así como de sus deseos de embarazo.

Palabras clave. Obstrucción intestinal. Endometriosis. Endometriosis intestinal.

An. Sist. Sanit. Navar. 2008; 31 (2): 197-200.

1. Servicio de Medicina Interna. Hospital García Orcoyen. Estella. Navarra.
2. Servicio de Cirugía General. Hospital García Orcoyen. Estella. Navarra.

Recepción el 14 de febrero de 2008

Aceptación provisional el 25 de marzo de 2008

Aceptación definitiva el 26 de mayo de 2008

ABSTRACT

Endometriosis is a chronic, benign gynaecological disorder that is frequent in women of a child-bearing age. It is estimated that there is some degree of endometriosis in as many as 15% of pre-menopausal women, associated with a history of infertility, caesarean antecedents, dysmenorrhoea and abnormality in uterine bleeding. It is believed to be due to the rise of menstrual contents through the Fallopian tubes (retrograde menstruation). In the intestinal affectation, the colon is the segment most frequently affected, above all at the rectosigmoidal level. The clinical features are unspecific, with abdominal pain the most frequent and/or pelvic pain of a cholic type that coincides with, or is exacerbated by, menstruation. Differential diagnosis includes intestinal inflammatory disease, diverticulitis, ischemic colitis and neoplastic processes, with the definitive diagnosis being anatomopathological. With respect to treatment, this will depend on the clinical features and the age of the patient, as well as her wishes with regard to pregnancy.

Key words. Intestinal obstruction. Endometriosis. Intestinal endometriosis.

Correspondencia:

Catalina Isabel González Rodríguez
Servicio de Medicina Interna
Hospital García Orcoyen
Santa Soria, 22
31200 Estella
e-mail: katybelgo@yahoo.es

INTRODUCCIÓN

La endometriosis es un trastorno ginecológico crónico, benigno y frecuente entre las mujeres en edad fértil, estimándose que existe algún grado de endometriosis hasta en el 15% de las mujeres premenopáusicas, siendo el colon el segmento intestinal más frecuentemente afectado, sobre todo a nivel rectosigmoideo. La clínica de presentación es inespecífica, el diagnóstico es anatomopatológico y el tratamiento varía en función de la clínica y la edad de la paciente.

CASO CLÍNICO

Mujer de 39 años con antecedente de bocio difuso normofuncionante, mioma uterino calcificado, periodos menstruales normales, un embarazo sin incidencias y con parto por vía vaginal, que acude a urgencias por dolor abdominal cólico junto con distensión abdominal y varias deposiciones líquidas de 48 horas de evolución. La paciente refiere dos episodios similares en el último año, que se resolvieron espontáneamen-

te en unas horas, sin otra sintomatología acompañante. En la exploración física presentaba buen estado general, con estabilidad hemodinámica, abdomen sin cicatrices, distendido y timpánico, doloroso a la palpación en hemiabdomen derecho, sobre todo en cuadrante inferior derecho, sin signos de irritación peritoneal y sin palparse masas ni visceromegalias, peristaltismo disminuido. En la analítica solicitada presentaba discreta leucocitosis con predominio granulocítico y PCR 3,7mg/dl, siendo el resto de la analítica (glucosa, iones, función renal, enzimas hepáticas, amilasa, sistemático de orina...) normal. En las RX abdominales que se le realizaron (Fig. 1) se aprecia dilatación de asas del intestino delgado (ID), con niveles hidroaéreos y ausencia de gas en colon y ampolla rectal, calcificaciones uterinas sugestivas de mioma. En la ecografía abdominal se observa abundante gas e hiperperistaltismo en ID y mínima cantidad de líquido libre entre las asas intestinales. En la TAC abdominal (Fig. 2) se evidencia una marcada dilatación de asas de ID que respeta ileon terminal, apreciándose en ileon preterminal, a nivel de FID, cambio del calibre; colon no dilatado con opacificación con el contraste oral. Acumulación de líquido libre a nivel del saco de Douglas. Útero miomatoso con calcificaciones grumosas.

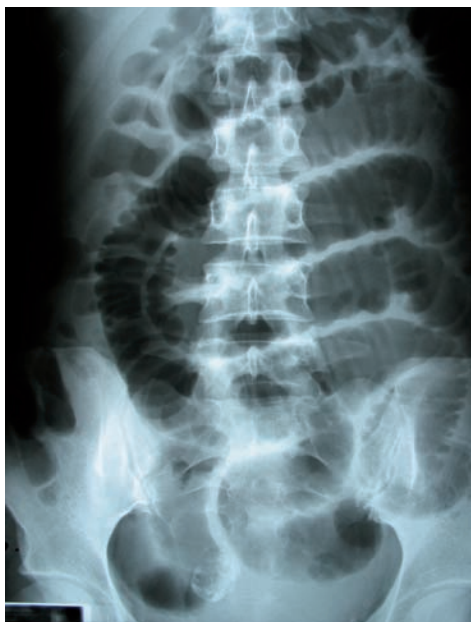

Figura 1. RX abdominal. Dilatación de asas del intestino delgado con niveles hidroaéreos y ausencia de gas en colon y ampolla rectal, calcificaciones uterinas sugestivas de mioma.

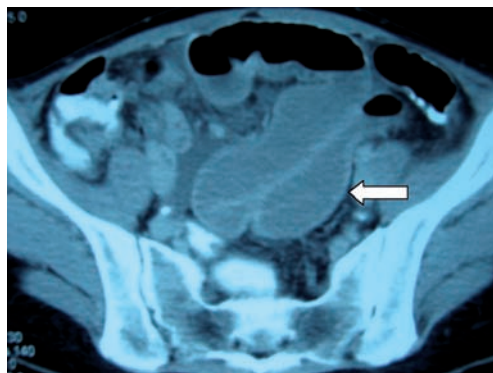


Figura 2. TAC Abdominopélvico. Marcada dilatación de asas de ID que respeta ileon terminal, apreciándose en ileon preterminal, a nivel de FID, cambio del calibre; colon no dilatado con opacificación con el contraste oral. Acumulación de líquido libre a nivel del saco de Douglas. Útero miomatoso con calcificaciones grumosas.

Douglas, útero miomatoso con calcificaciones grumosas.

Inicialmente se aplica tratamiento conservador con sonda nasogástrica, fluidoterapia y analgesia, sin evidenciarse mejoría clínica ni radiológica en las horas siguientes, por lo que se decide intervención quirúrgica. El abordaje se realizó a través de laparotomía media infraumbilical, objetivándose moderada cantidad de líquido libre seroso, dilatación de asas de ID y engrosamiento estenosante en ileon terminal, a unos 10 cm de válvula ileocecal, de aspecto tumoral, con retracción de la superficie serosa y adenopatías mesentéricas (Fig. 3). En la exploración pélvica destaca útero miomatoso. Se realizó resección ileocecal y anastomosis látero-lateral mecánica, así como drenaje del líquido del fondo de saco de Douglas. Se remiten muestras a Anatomía Patológica para estudio histológico, informándose de que a nivel de ileon terminal y ciego se observan abundantes adherencias y fibrosis en la pared. En profundidad se objetivan islotes y nidos de epitelio glandular de tipo endometriode así como estroma endometrial. Focalmente se observa un aumento del infiltrado inflamatorio y fibrosis (Fig. 4). La pared intestinal muestra hipertrofia de las capas musculares, ganglios linfáticos sin lesión histológica evidente. Con el diagnóstico de endometriosis ileocecal, y tras un curso postoperatorio favorable y sin complicaciones, se remite a la paciente a consultas de Ginecología y Obstetricia para valorar inicio de tratamiento con análogos de la hormona liberadora de gonadotropinas y seguimiento evolutivo.

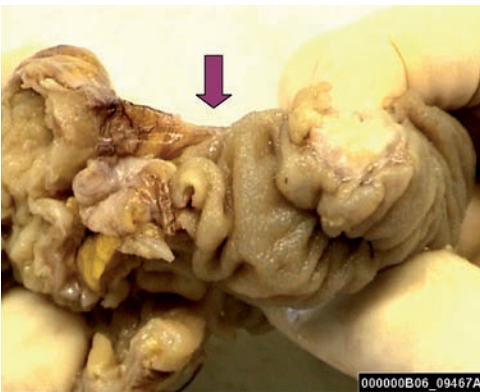


Figura 3. Muestra macroscópica. Engrosamiento estenosante en ileon terminal, a unos 10 cm de la válvula ileocecal.

DISCUSIÓN

La endometriosis es un trastorno ginecológico crónico, benigno y frecuente entre las mujeres en edad fértil -se estima que hasta en el 15% de las mujeres premenopáusicas existe algún grado de endometriosis- existiendo compromiso de colon o recto en un 5-10% de ellas^{1,2}. Se caracteriza por la presencia de tejido endometrial fuera del útero y debido a regurgitación transtubárica del sangrado menstrual, que contiene estroma y glándulas endometriales pudiéndose implantar y crecer en la capa serosa de los órganos abdominales y pélvicos, siendo infrecuente la afectación de la mucosa^{3,4}. El colon es el segmento intestinal más frecuentemente afectado, sobre todo a nivel rectosigmoideo (85-95%) seguido de colon derecho, intestino delgado, apéndice y ciego⁵⁻⁸. La presentación clínica suele ser inespecífica, manifestándose como dolor abdominal y/ o pélvico (habitualmente dolor pélvico tipo cólico) que aparece o se exagera con la menstruación (50% de los casos), diarrea, náuseas, vómitos, distensión abdominal, dolor rectal e incluso sangrado transrectal, siendo infrecuentes complicaciones tales como perforación intestinal y ascitis hemorrágica infrecuentes³. La obstrucción intestinal generalmente acontece cuando

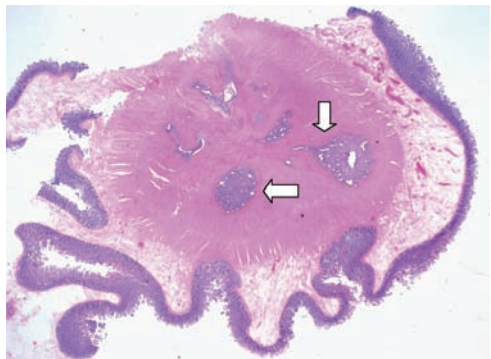


Figura 4. Estudio histológico. Islotes y nidos de epitelio glandular de tipo endometriode así como estroma endometrial. Focalmente se observa un aumento del infiltrado inflamatorio y un aumento de la fibrosis.

la endometriosis afecta a ileon, como ocurre en nuestro caso, si bien se trata de localización poco frecuente, requiriendo resección de intestino delgado por obstrucción intestinal el 0,7% de todas las pacientes tributarias de cirugía por endometriosis abdominopélvica⁴. El diagnóstico diferencial deberá hacerse con entidades tales como apendicitis, diverticulitis, colitis isquémica, enfermedad de Crohn, carcinoma y linfoma entre otros^{5,9}. Las pruebas de imagen radiológicas (TAC, enema baritado) muestran habitualmente una zona de estenosis o lesión tumoral así como el nivel donde se encuentra la lesión, si bien el diagnóstico de certeza es anatomopatológico, tras toma de muestras por colonoscopia, estudio abdominal por vía laparoscópica, o bien tras resección por laparotomía de los segmentos intestinales afectados, siendo poco habitual la necesidad de resección por compromiso del intestino grueso⁷. El tratamiento de la endometriosis intestinal no complicada depende de la edad y el deseo de paridad de la paciente. La resección intestinal está indicada ante síntomas obstructivos, sangrado o si no se ha podido descartar patología neoplásica. En pacientes en edad fértil, la resección del segmento intestinal involucrado seguida de tratamiento hormonal con danazol o agonistas de la hormona liberadora de gonadotropinas, que produce involución y atrofia de los implantes endometriósicos, suele presentar buenos resultados. En caso de no ser así, estaría indicada la histerectomía con doble anexectomía. En nuestro caso, se realizó resección quirúrgica del segmento intestinal afecto y posteriormente se remitió a Ginecología y Obstetricia, donde se inició tratamiento con danazol, con buena evolución posterior.

Ante lo previamente expuesto, consideramos que sería oportuno considerar la endometriosis intestinal dentro de los diagnósticos diferenciales de cuadros gastroin-

testinales inespecíficos en mujeres en edad fértil, máxime si la clínica abdominal se relaciona con el ciclo menstrual (50% de los casos) o existe historia previa de cesárea (66,7%), dismenorrea, estudio por infertilidad o sangrado uterino anormal^{4,9}.

BIBLIOGRAFÍA

1. GERBIE A, MERRILL J. Pathology of endometriosis. *Clin Obstet Ginecol* 1988; 31: 779-886.
2. BANNURA G, MELO C, CONTRERAS J et al. Resultado del tratamiento quirúrgico de la endometriosis colorrectal: análisis de 10 pacientes consecutivos. *Rev Chil Cir* 2004; 56 (2): 117-124.
3. GÓMEZ-RUBIO M, FERNÁNDEZ R, DE CUENCA, SERANTES A, MARTÍN A, GUTIÉRREZ ML. Intestinal endometriosis as a cause of chronic abdominal pain leading to intestinal obstruction. *Am J Gastroenterol* 1997; 92: 525-526.
4. BELTRÁN M, TAPIA F, ARAOS F, LACU BE. Endometriosis del ileon como causa de obstrucción intestinal. *Rev Med Chile* 2006; 134: 485-490.
5. YANTISS RK, CLEMENT PB, YOUNG RH. Endometriosis of the intestinal tract: a study of 44 cases of a disease that may cause diverse challenges in clinical and pathologic evaluation. *Am J Surg Pathol* 2001; 25: 445-454.
6. MUSSA FF, YOUNES Z, TIHAN T, LACY BE. Anasarca and small bowel obstruction secondary to endometriosis. *J Clin Gastroenterology* 2001; 32: 167-171.
7. ÚRBACH DR, REEDLJK M, RICHARD CS, LIE KI, ROSS TM. Bowel resection for intestinal endometriosis. *Dis Colon Rectum*. 1998; 41: 1158-1164
8. SCARMATO VJ, LEVINE MS, HERLINGER H, WICKSTROM M, FURTH EE, TURECK RW. Ileal endometriosis: radiographic findings in five cases. *Radiology* 2000; 214: 509-512.
9. BARQUERO HERMANN M, DELGADO CASTRO M. Obstrucción intestinal debido a endometriosis ileal: reporte de un caso y revisión bibliográfica. *Acta méd. costarric*, sep. 2003, vol. 45, no. 3, p. 117-119.