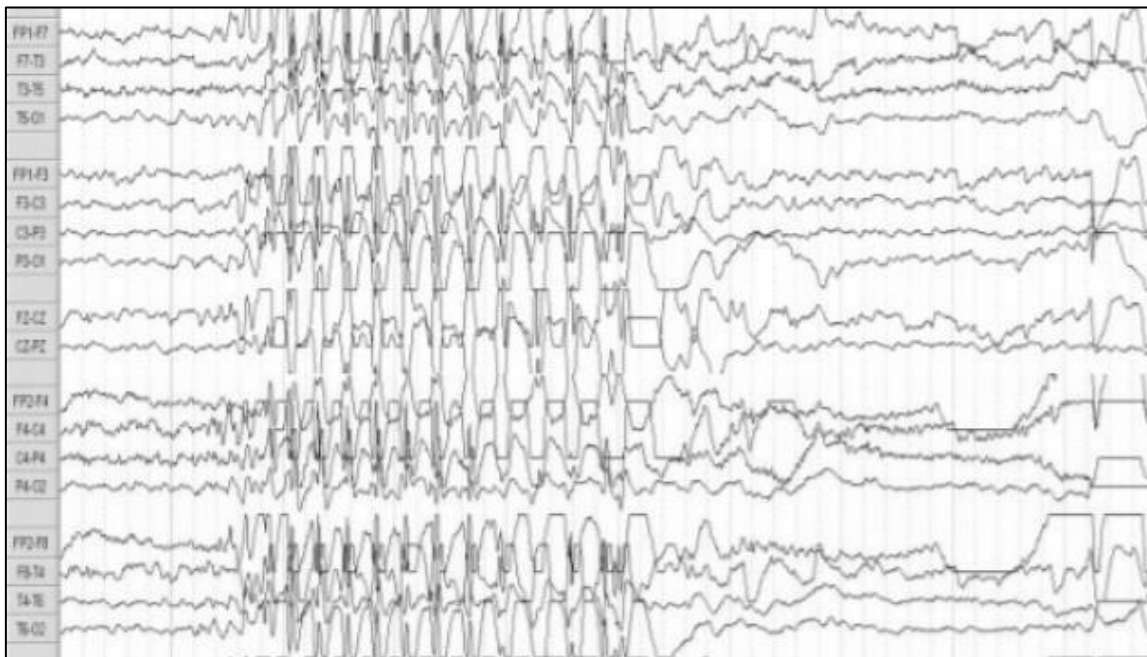


ANALES

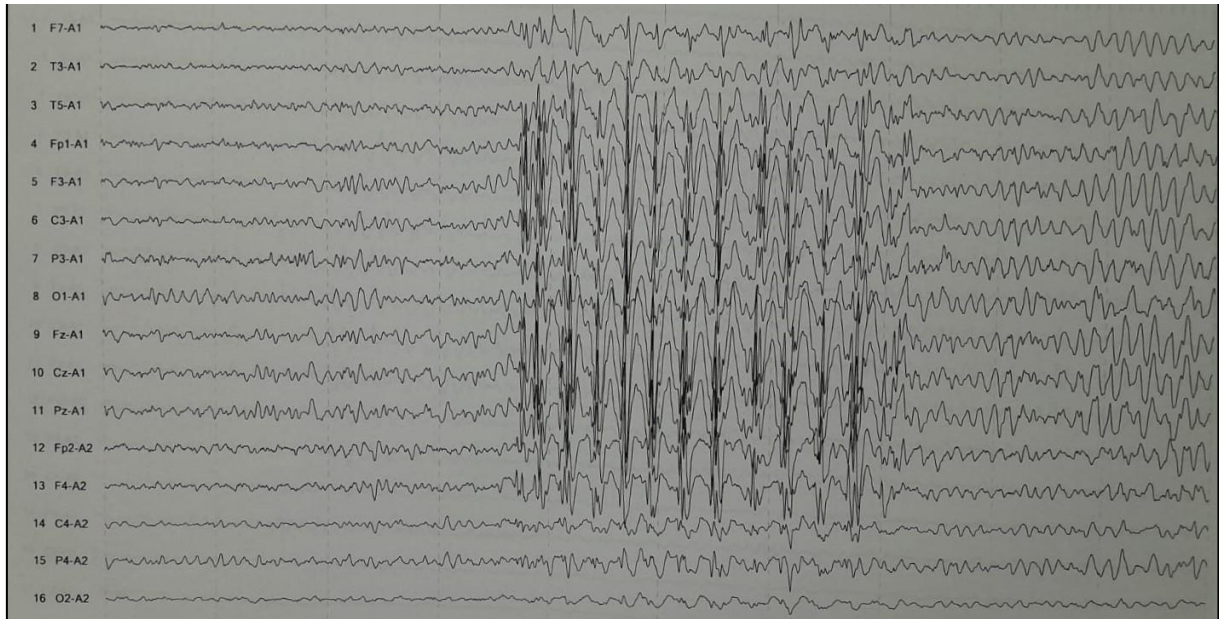
DEL SISTEMA SANITARIO DE NAVARRA

MATERIAL SUPLEMENTARIO DE LA NOTA CLÍNICA

Sanabria Sanchinel AA, Bol Marroquín BD. Respuesta clínica a brivaracetam en dos casos de epilepsia de ausencia juvenil farmacorresistentes. *An Sist Sanit Navar* 2025; 48(2): e1132. <https://doi.org/10.23938/ASSN.1132>



Caso 1. Electroencefalograma, montaje longitudinal bipolar. Se observó actividad epiléptica interictal generalizada en forma de punta-onda lenta a 3 Hz, durante la lectura en lengua extranjera.



Caso 2. Electroencefalograma, montaje referencial A1-A2. Se observa actividad epiléptica interictal en forma de punta-onda lenta a 3,5 Hz de distribución generalizada, con mayor voltaje en regiones centrales y anteriores.