

---

## Manifestaciones retinianas de las enfermedades infecciosas

### *Retinal manifestations of infectious diseases*

---

M. Pérez de Arcelus, A. Salinas, A. García Layana

---

#### RESUMEN

La retina y la coroides son estructuras ricamente vascularizadas por lo que pueden ser colonizadas por gérmenes a través de la vía hematógica en el curso de una enfermedad infecciosa sistémica. Los gérmenes responsables de este tipo de infección pueden ser hongos, virus, bacterias y parásitos. Entre estas colonizaciones destaca por su frecuencia la candidiasis ocular, que se puede manifestar como una endoftalmitis de curso lento y larvado. El presunto síndrome de histoplasmosis ocular, aun siendo infrecuente en nuestro medio, es una causa importante de neovascularización coroidea. Los virus que con más frecuencia afectan la retina son del tipo herpes pudiendo producir un cuadro devastador en pacientes inmunocompetentes denominado síndrome de necrosis retiniana aguda. La retinitis por citomegalovirus es más frecuente en pacientes inmunodeprimidos como es el caso del SIDA, pero también se debe tener en cuenta en pacientes con linfoma y tratamiento inmunomodulador. Las enfermedades bacterianas más frecuentes que afectan la retina son la sífilis y la tuberculosis. La enfermedad por arañazo de gato, causada por una borrelia, puede producir una neurorretinitis. La toxoplasmosis es la enfermedad infecciosa de origen parasitario más frecuente y causa una coriorretinitis. La toxocariasis también causada por un parásito es la segunda más importante dando lugar a granulomas coroideos y tracciones retinianas.

**Palabras clave.** Retinitis. Infecciones sistémicas. Toxoplasma. Herpes. Candidiasis.

#### ABSTRACT

The retina and the choroids are richly vascularised structures and can therefore be colonised by germs via the haematogenous route in the course of a systemic infectious disease. The germs responsible for this type of infection can be fungi, viruses, bacteria and parasites. Ocular candidiasis is outstanding amongst these colonisations because of its frequency; it can manifest itself as an endophthalmitis with a slow and hidden course. The so-called ocular histoplasmosis syndrome, although it is infrequent in our setting, is an important cause of choroidal neovascularisation. The viruses that most frequently affect the retina are of the herpes type and can produce devastating symptoms in immunoincompetent patients, named acute retinal necrosis syndrome. Retinitis due to cytomegalovirus is more frequent in immunodepressed patients, as in the case of AIDS, but it must also be contemplated in patients with lymphoma and immunomodulatory treatment. The most frequent bacterial diseases that affect the retina are syphilis and tuberculosis. Disease due to cat scratches, caused by a borrelia, can produce a neurorretinitis. Toxoplasmosis is the most common of the infectious diseases caused by a parasite and gives rise to chorioretinitis. Toxocariasis, also caused by a parasite, is second in importance, giving rise to choroidal granulomas and retinal tractions.

**Key words.** Retinitis. Systemic infections. Toxoplasma. Herpes. Candidiasis.

An. Sist. Sanit. Navar. 2008; 31 (Supl. 3): 57-68.

---

Departamento de Oftalmología. Clínica Universitaria. Universidad de Navarra. Pamplona.

**Correspondencia:**  
Alfredo García Layana  
Departamento de Oftalmología  
Clínica Universitaria de Navarra  
Pío XII, 36  
31008 Pamplona  
Tfno. 948296331  
Fax 948296500  
E-mail: aglayana@unav.es

## INFECCIONES MICÓTICAS DE LA RETINA Y VÍTREO

Los pacientes presentan disminución de la agudeza visual, edema palpebral, quemosis conjuntival, hiperemia, inyección ciliar, turbidez o infiltrados corneales, reacción de cámara anterior con células, proteínas, fibrina e hipopion, células, membranas y bolas de nieve en vítreo y lesiones retinianas. Los síntomas son similares a los de la endoftalmitis bacteriana y comprenden dolor, enrojecimiento, edema ocular y palpebral, visión borrosa, escotomas, cuerpos flotantes y fotofobia. Se puede asociar a cirugía intraocular (exógena) o adquirir por vía hematógena, normalmente en el contexto de una infección diseminada (endógena).

Los hongos causantes de la mayoría de los casos de endoftalmitis endógena son del género *Candida* (sobre todo *C. albicans*), del género *Aspergillus* y las especies *Blastomyces dermatitidis*, *Coccidioides immitis*, *Cryptococcus neoformans*, *Histoplasma capsulatum*, *Seudoallescheria boydii* y *Sporothrix schenckii*.

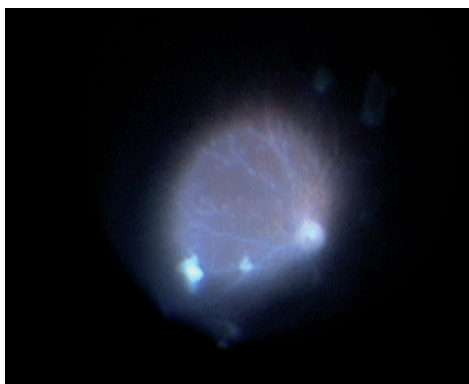
Dentro de los procedimientos diagnósticos, la biopsia vítrea es la que tiene mayor posibilidad de aislar al microorganismo, pudiendo realizarse mediante biopsia limitada con un instrumento de vitrectomía o en ocasiones mediante aspiración con aguja. Los hemocultivos, los cultivos de los órganos afectados, los urocultivos y los cultivos de la punta de los catéteres intravenosos pueden ser útiles en casos de septicemia. Comparando con las técnicas diagnósticas convencionales (microscopio directo y cultivo), la PCR se considera un método más rápido y sensible en el diagnóstico precoz de la endoftalmitis fúngica postoperatoria<sup>1</sup>.

En la mayoría de los casos de endoftalmitis micótica endógena está indicado el tratamiento sistémico con antimicóticos, sobre todo anfotericina B, aunque si la infección es moderada, también es de utilidad el fluconazol oral. En casos graves y en aquellos pacientes que empeoren a pesar del tratamiento médico máximo debe considerarse la administración intravítrea de anfotericina B y la vitrectomía por pars plana con el objetivo de eli-

minar el tejido infectado y las membranas que pudieran causar un desprendimiento de retina. El voriconazol por vía oral también se ha mostrado eficaz en las endoftalmitis micóticas<sup>2,3</sup>.

### Candidiasis ocular

La *Candida* es la causa más frecuente de endoftalmitis fúngica endógena. El 10 % de las candidiasis diseminadas producen afectación ocular. A pesar de que *Candida albicans* se considera la etiología más común, se han identificado otras especies patógenas en pacientes con afectación ocular. Afecta principalmente a 3 grupos de pacientes: usuarios de drogas por vía endovenosa, pacientes con catéter e inmunodeprimidos. El motivo de consulta suele ser visión borrosa unilateral gradual y miodesopsias. En la exploración encontramos un foco de coriorretinitis (único o múltiples) de aspecto algodonoso que afecta al polo posterior (Fig. 1). Posteriormente se produce una vitritis con siembras “en bolas de algodón” o “en collar de perlas”. El cuadro puede progresar a necrosis retiniana y desprendimiento de retina con hemorragias vítreas e incluso a la ptisis del globo. A veces se



**Figura 1.** Imagen intraquirúrgica de una vitrectomía por endoftalmitis por *Candida albicans*. Se observan focos inflamatorios que contienen la levadura. Estos focos tienen un aspecto blanquecino flotando en vítreo así como una distribución perivasculare.

producen uveítis anteriores intensas y sinequiantes, incluso con hipopion.

La presencia de endoftalmitis o coriorretinitis en un cuadro clínico concordante sugiere el diagnóstico de candidiasis ocular, que se confirma mediante la obtención de resultados positivos en los hemocultivos o cultivos de muestras vítreas. En el estudio del vítreo las especies de *Candida* se reconocen como levaduras de gemación con pseudohifas características. El tratamiento se basa en la combinación de 5-fluorocitosina (flucitosina) oral 150 mg/kg/día y ketoconazol 200-400 mg al día durante 3 semanas. Ante resistencia o vitritis acusada, optaremos por anfotericina B intravenosa. En caso de siembras vítreas, se debe realizar vitrectomía precoz más inyección de 5 µg de anfotericina B intravítrea y fluconazol oral durante 4 semanas. El abordaje quirúrgico reviste interés diagnóstico ya que posibilita el análisis del líquido intraocular mediante métodos microbiológicos y moleculares, además de utilidad terapéutica al reducir la carga del patógeno<sup>4,6</sup>.

### Histoplasmosis

El síndrome de histoplasmosis ocular (SHO) es una coriorretinitis causada por *Histoplasma capsulatum*. La infección se produce por inhalación de esporas hacia los pulmones, y la afectación oftálmica se debe a la diseminación hematógena a la coroides. También puede diseminarse a hígado y bazo. La afectación ocular suele ser asintomática, excepto si produce maculopatía. De esta forma, se puede observar 3 tipos de lesiones asintomáticas en el fondo de ojo: las manchas histoplasmóticas atróficas o histo spots, zonas de atrofia peripapilar focal y atrofia parapapilar difusa, y estrías periféricas lineales. Como manifestación tardía, puede aparecer neovascularización coroidea (NVC) en el 5% de los casos, frecuentemente sobre una cicatriz previa. El curso clínico de la maculopatía exudativa es variable. En algunos casos se produce una lesión focal blanco-amarillenta subyacente a la mácula con líquido subretiniano que se reabsorbe espontáneamente; en ocasiones, se forma sobre dicha

lesión un anillo verdoso que sangra dentro del espacio retiniano neurosensorial, que no suele desaparecer; en algunos pacientes la NVC sigue activa dando lugar a hemorragias repetidas y con el tiempo, a la aparición de una cicatriz disiforme en la fovea. El tratamiento de elección de la NVC extrafoveal es mediante fotocoagulación con láser. En casos seleccionados de NVC bajo la fovea pueden estar indicadas la extirpación quirúrgica, la terapia fotodinámica o las inyecciones de antiangiogénicos<sup>7</sup>.

### Aspergilosis

El *Aspergillus*, hongo micelial se considera el segundo hongo más común en las infecciones coriorretinianas tras la *C. albicans*, siendo las especies aisladas más frecuentes *A. fumigatus* y *A. flavus*. La infección diseminada afecta fundamentalmente al pulmón, siendo el ojo la segunda localización en frecuencia. Los sujetos a riesgo de padecer la infección ocular son aquellos con enfermedades debilitantes, principalmente neumopatías crónicas, endocarditis y cáncer, y los consumidores de estupefacientes por vía intravenosa. La infección oftálmica por *Aspergillus* cursa con vitritis, exudados vítreos e infiltrados subretinianos y retinianos blanco-amarillentos semejantes a los producidos por *Candida*, y es frecuente la afectación del polo posterior y mácula. La endoftalmitis por *Aspergillus* evoluciona rápidamente, con intensa inflamación, hemorragias retinianas y disminución significativa de la agudeza visual. El tratamiento se basa en la combinación de antimicóticos sistémicos e intraoculares con una vitrectomía de la pars plana (tanto diagnóstica como terapéutica). El tratamiento de elección en la enfermedad grave es la anfotericina B, acompañada o no de fluocitosina. No obstante, cada vez es más frecuente el empleo de voriconazol en la aspergilosis invasiva<sup>8</sup>.

### INFECCIONES VÍRICAS DE LA RETINA

#### Virus del herpes simple (VHS)

La infección congénita se caracteriza por retinopatía en sal y pimienta, atrofia

óptica y/o adelgazamiento de vasos retinianos. La infección neonatal puede presentar exudados retinianos blanco-amarillentos con perivasculitis y hemorragias retinianas que pueden originar alteraciones pigmentarias, neovascularización retiniana o desprendimiento de retina, además de atrofia óptica y/o adelgazamiento de vasos retinianos. Por último, la infección en adultos se manifiesta como un blanqueamiento retiniano bilateral rápido y progresivo con vasculitis, papiledema y hemorragias, semejante a un síndrome de necrosis retiniana aguda. Puede haber queratitis o iritis, opacificación del vítreo y desprendimientos de retina serosos o regmatógenos.

Generalmente el diagnóstico es clínico. Los títulos en fase aguda y tras la convalecencia pueden ser útiles para comprobar una seroconversión en las primoinfecciones por VHS-1 y VHS-2. Aunque se dispone de pruebas serológicas para la mayoría de los virus en caso de duda, rara vez se emplea la serología en las retinitis víricas, ya que la presentación clínica de la enfermedad sistémica suele ser típica. La PCR de una muestra de vítreo sirve para confirmar la sospecha diagnóstica<sup>9</sup>.

En el tratamiento de la infección primaria se utiliza Aciclovir oral 200 mg 5 veces al día durante 7-10 días o valaciclovir 500 mg 2 veces al día durante 7-10 días. En la retinitis neonatal por VHS se emplea el aciclovir o vidarabina, 30 mg/kg diarios, intravenosos. En la retinitis por VHS en adultos el fármaco de elección es el aciclovir, 5 mg/kg-5,75 mg/kg cada 8 horas por vía intravenosa durante 10 días a 4 semanas o la vidarabina, 15 mg/kg diarios intravenosos, a lo largo de 12 horas, durante 10 días a 4 semanas. La fotocoagulación con láser puede ser útil para tratar la neovascularización retiniana debida a retinitis. La reparación del desprendimiento de retina suele llevarse a cabo mediante vitrectomía vía pars plana, pelado de membranas, drenaje interno del líquido subretiniano y taponamiento permanente con aceite de silicona. La cesárea en madres con infección vaginal activa por VHS o infección perineal activa por VVZ puede reducir el riesgo de infección neonatal<sup>9,10</sup>.

## Síndrome de necrosis retiniana aguda (NRA)

La NRA forma parte de un conjunto de retinopatías herpéticas necrosantes, cuya expresión clínica parece verse influida tanto por factores genéticos (HLA-DQw7, HLA-Bw62, HLA-DR4, HLA-Aw33, HLA-B44, HLA-DRw6) como víricos. Está causada por el virus herpes simple tipo 2 en pacientes menores de 15 años y por el virus varicela-zoster y el herpes tipo 1 en ancianos. Afecta por tanto a individuos de cualquier edad, tanto inmunodeprimidos como inmunocompetentes. Es una retinitis necrosante rara pero devastadora, que comienza como una uveítis anterior aguda unilateral con presión intraocular elevada, a veces asociada a escleritis y episcleritis, con placas multifocales de retinitis periférica. Posteriormente estas placas se hacen confluentes y pueden afectar los 360° de la retina periférica, respetando la mácula hasta el final. Puede acompañarse de arteritis y periflebitis de vasos retinianos y coroideos, vitritis y neuropatía óptica anterior. A las 4-6 semanas queda una retina necrótica con pigmentación periférica, afectándose el otro ojo en el 36 % de los casos. En el 75% de los casos se produce un desprendimiento de retina regmatógenos debido a la necrosis amplia de la periferia media retiniana, las numerosas roturas retinianas posteriores y la vitreoretinopatía proliferativa. El diagnóstico es clínico en la mayoría de los casos, pero si el diagnóstico es incierto será preciso determinar la respuesta inmune del paciente mediante el índice de Goldmann-Witmer (GW). Ya que la simple determinación de anticuerpos en suero puede ser equívoca en el diagnóstico ocular, resulta de mayor interés, demostrar la producción local ocular de estos anticuerpos. Witmer inicialmente propuso la determinación de anticuerpos en humor acuoso o vítreo y su relación con el nivel de anticuerpos plasmáticos, estableciendo un cociente significativo de producción local de anticuerpos, considerándose indicativo un resultado mayor de 4. Es probable que la PCR constituya el método diagnóstico más sensible, específico y rápido de detección de la uveítis posterior y ha sustituido en gran medida a los cultivos, títulos humorales intrao-

culares y estudios sexológicos. En los casos infrecuentes de resultados negativos en la PCR con elevada sospecha clínica, puede ser útil la biopsia endorretiniana. El pronóstico visual final depende de la extensión y gravedad de la retinitis. La retinitis por VVZ asociada a varicela tiene un pronóstico excelente, mientras que la NRA no tratada en pacientes inmunocompetentes tiene mal pronóstico, con sólo un 28% de ojos que conservan una agudeza visual de 20/200. En los pacientes inmunodeprimidos, el pronóstico es aún peor. El tratamiento de elección es aciclovir sistémico (10mg/kg/día por vía intravenosa en 3 dosis durante 10-14días) y fanciclovir en casos de resistencia. Los corticoides sistémicos se inician 24-48 horas después de empezar con el tratamiento antivírico. Se puede usar aspirina para prevenir las complicaciones obstructivas vasculares, y la fotocoagulación con láser argón profiláctica para evitar desprendimientos de retina. Si este ocurre se realizará cirugía vitreo-retiniana. Recientemente se ha utilizado una pauta de inducción rápida con ganciclovir y foscarnet intravítreos en combinación con valaciclovir oral, pero no se ha demostrado una mayor eficacia frente al tratamiento clásico intravenoso<sup>11-15</sup>.

### Retinitis por Citomegalovirus

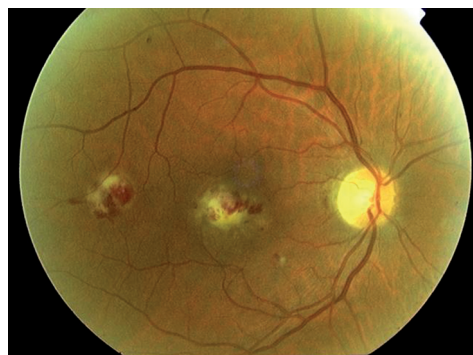La retinitis por citomegalovirus es la infección ocular más frecuente en pacientes con SIDA, pero en raras ocasiones suele ser la manifestación inicial de la enfermedad. También constituye la causa más frecuente de infección vírica congénita. La enfermedad clínica afecta a neonatos y sujetos inmunocomprometidos (leucemia, linfoma, VIH/SIDA, trastornos que precisen fármacos inmunomoduladores sistémicos).

El motivo de consulta son fopsias, miodesopsias y disminución de agudeza visual, pero dependiendo del lugar de afectación retiniana, puede incluso ser asintomática, siendo por este motivo importante la revisión funduscópica de los pacientes con SIDA y CD4 bajos aún sin síntomas. En la exploración aparece una retinitis necrosante blanco-amarillenta perivasculares, asociada a hemorragias en llama superficiales

que se describe como imagen de queso con tomate o en porción de pizza (Fig. 2). La lesión afecta a la periferia media retiniana a lo largo de las arcadas vasculares y progresa por el borde hacia el polo posterior. En ausencia de tratamiento es inevitable la ceguera en varias semanas o meses debido a afectación retiniana extensa, desprendimiento de retina o atrofia óptica. Durante la fase de resolución la lesión se transforma primero en un área grisácea y por último deja zonas de adelgazamiento retiniano e hiperplasia del epitelio pigmentario de la retina.

El diagnóstico es fundamentalmente clínico, pero ante lesiones atípicas o resistencia al tratamiento, puede ser de utilidad el análisis mediante PCR del humor acuoso o vítreo. El aspecto clínico de las lesiones, la detección de anticuerpos de inclusión víricos en la orina, la saliva y el líquido subretiniano y los hallazgos sistémicos apuntan hacia un diagnóstico de enfermedad congénita.

En neonatos, la retinitis congénita generalmente se asocia a otras manifestaciones sistémicas de una infección diseminada, como fiebre, anemia, trombocitopenia, neumonía y hepatoesplenomegalia. Sin embargo, la retinitis por CMV se desarrolla en etapas posteriores en niños sin indicios de reactivación del proceso sistémico.



**Figura 2.** Retinitis por Citomegalovirus de localización macular en un paciente inmunodeprimido por un linfoma en tratamiento con quimioterapia y radioterapia.

mico, por lo que sería necesario el seguimiento regular de la posible afectación ocular hasta el final de la infancia.

El tratamiento es importante ya que la retinitis por sí misma (con independencia del recuento de linfocitos T CD4, la carga vírica del VIH y el tratamiento antirretroviral) aumenta 1,6 veces la tasa de mortalidad en pacientes con SIDA. El ganciclovir proporcionó el tratamiento original y todavía sigue siendo un fármaco de primera línea, administrado vía intravenosa. Otros fármacos con cobertura sistémica son fos-carnet y cidofovir, administrados por vía intravenosa y valganciclovir por vía oral. El ganciclovir intravítreo es igual de efectivo pero no protege al otro ojo ni de las manifestaciones extraoculares. El tratamiento sistémico de mantenimiento frente al CMV se puede interrumpir de manera segura en pacientes tratados con terapia antirretroviral de alta eficacia (TARGA) en que se haya conseguido restablecer la función inmunitaria (aumento del recuento de linfocitos T CD4 mayor de 100 células/ $\mu$ l durante más de 3-6 meses)<sup>16-18</sup>.

## INFECCIONES BACTERIANAS DE LA RETINA Y LA COROIDES

### Sífilis ocular

La forma adquirida se trata de una enfermedad de transmisión sexual, causada por el *Treponema pallidum*. La afectación ocular es rara y suele ocurrir durante los estadios secundario y terciario, pero no tiene signos patognomónicos. Deberá sospecharse ante cualquier endoftalmitis resistente al tratamiento convencional. Los pacientes refieren dolor ocular, lagrimeo, picor, edema palpebral, moscas volantes, madarosis, dolor orbitario, disminución de la visión y diplopia. En el 4% de casos de sífilis secundaria se produce una iridociclitis, que en ocasiones cursa con roseolas (capilares dilatados) en el iris, que posteriormente dan lugar a pápulas y nódulos amarillentos.

La pupila de Argyll-Robertson es un signo neurooftalmológico clásico de neurosífilis, aunque existen otras posibles manifestaciones oculares de sífilis terciaria, como gomas palpebrales, queratitis

intersticial, luxación del cristalino y parálisis oculomotoras.

Como manifestaciones retinianas presentan en fases tardías coriorretinitis (siendo más frecuente la presentación multifocal que la focal) y vitritis. Puede desarrollarse una retinopatía pigmentaria (pseudoretinitis pigmentaria), con espículas perivasculares semejantes a las que se ven en la retinitis pigmentaria, que a veces se asocia a fibrosis subretiniana. También puede haber una neurorretinitis peripapilar difusa. Más raramente hay edema de papila, desprendimiento de retina seroso y vasculitis.

En la forma congénita es característica la triada de Hutchinson, que incluye deformidades dentales (dientes de Hutchinson), queratitis intersticial y sordera neurosensorial. Como signos oculares suelen presentar uveítis anterior y queratitis intersticial en los casos precoces, y aunque es poco frecuente, pueden desarrollar una coriorretinitis en sal y pimienta en los casos tardíos.

Las pruebas diagnósticas más usadas son el VDRL (*Veneral Disease Research Laboratory*), que refleja la actividad de la enfermedad, de manera que se positiviza en el estadio primario y se negativiza cuando el tratamiento resulta efectivo; el FTA-ABS (*Fluorescent Treponemal Antibody Absorption*), que tiene una elevada especificidad pero no es cuantificable; y el MHA-TP (*Microhaemagglutination Assay with Treponema pallidum*), que es específica pero puede ser falsamente negativa en estadios precoces.

El tratamiento de la sífilis primaria, secundaria o latente precoz consiste en 2,4 millones de unidades de penicilina G benzatina una vez, o doxiciclina, 100 mg orales, dos veces al día, durante 14 días. En la sífilis latente tardía o neurosífilis con líquido cefalorraquídeo transparente se emplean 2,4 millones de unidades de penicilina G benzatina semanales durante tres semanas o 100 mg de doxiciclina oral dos veces al día durante 28 días. En la neurosífilis la dosis de penicilina G sódica intravenosa es de 2-4 millones de unidades cada 4 horas, durante 10-14 días. Por último, en la sífilis congénita se usa penicilina G sódica intra-

venosa, 50.000 unidades/kg, cada 8-12 horas, durante 10-14 días<sup>19,21</sup>.

### Enfermedad de Lyme

Está producida por la espiroqueta *Borrelia burgdorferi*, que se transmite por mordedura de la garrapata *Ixodes sp.* Los pacientes acuden por disminución de la agudeza visual, visión doble y dolor ocular acompañado de síntomas sistémicos (cefaleas, fatiga, fiebre, dolores articulares y musculares), con antecedente de mordedura por garrapata. La enfermedad evoluciona en tres estadios. La manifestación ocular más común en la fase precoz (enfermedad local tras la mordedura, destacando el eritema migratorio crónico que es patognomónico) es la conjuntivitis. En la fase diseminada puede haber parálisis de Bell unilateral o bilateral, parálisis de pares craneales, miositis orbitaria, epiescleritis, conjuntivitis y ceguera cortical. En la fase persistente (secuelas tardías, artritis, linfadenopatía) se han descrito casos de queratitis y epiescleritis. Las manifestaciones retinianas incluyen vitritis, vasculitis retiniana periférica, coroiditis difusa, edema macular quístico y desprendimientos de retina exudativos que recuerdan al síndrome de Vogt-Koyanagi-Harada. También se han descrito uveítis intermedia, neurorretinitis, neuritis óptica y panoftalmía. Las pruebas diagnósticas incluyen PCR y ELISA. El tratamiento en la infección precoz consiste en 100 mg de doxiciclina oral, dos veces al día, durante 10-30 días. En niños se emplean 250 mg de penicilina V oral, tres veces al día, durante 10-30 días. En la uveítis grave o alteraciones neurológicas se recomienda 2 g intravenosos de ceftriaxona al día, durante 14 días, o 20-24 millones de unidades diarias de penicilina G intravenosa durante 10-14 días<sup>22</sup>.

### Bartonelosis ocular

Es una enfermedad causada por el bacilo gramnegativo *Bartonella henselae*, que se transmite por arañazo o mordedura de un animal infectado, principalmente un gato. Es el responsable de la enfermedad por arañazo de gato, que deberemos sospechar en cualquier paciente joven con

neurorretinitis y fiebre. La afectación ocular descrita en el 10% incluye el síndrome oculoglandular de Parinaud (conjuntivitis granulomatosa unilateral y linfadenopatía regional) y numerosos signos neuroftálmicos y en el segmento posterior. En fases iniciales los signos suelen ser hiperemia conjuntival, células y proteínas en la cámara anterior y escotomas campimétricos. Como manifestaciones del segmento posterior, las más características son la neurorretinitis, la formación de una estrella macular, el edema de papila unilateral, que en conjunto reciben el nombre de neurorretinitis idiopática estrellada. En fases tardías puede desarrollarse palidez papilar al curarse la infección.

El diagnóstico se fundamenta en hallazgos clínicos y se confirma con resultados serológicos. Se trata de un trastorno auto-limitado que cede en 3-4 meses, por lo que no se han publicado directrices terapéuticas, aunque puede ser tratado con doxiciclina, ampicilina, eritromicina, trimetropim-sulfametoxazol o ciprofloxacino<sup>23,24</sup>.

### Tuberculosis

Tradicionalmente se ha considerado la causa más frecuente de uveítis pero hoy en día es poco común. Se debe a la infección por *Mycobacterium tuberculosis*, una bacteria aerobia que se transmite a través de gotículas aerosolizadas y que muestra afinidad por tejidos bien oxigenados como los pulmones y coroides. Las manifestaciones oftálmicas pueden deberse a una infección activa o a una reacción inmunitaria frente al microorganismo. La tuberculosis (TB) primaria, en que el ojo constituye la vía de entrada del microorganismo, afecta a la conjuntiva, córnea y esclera, mientras que la TB secundaria, que aparece como consecuencia de la diseminación de la micobacteria, produce principalmente uveítis. La manifestación inicial más frecuente se trata de una coroiditis diseminada, en que aparecen numerosas lesiones amarillentas o tubérculos, que se pueden acompañar de edema del disco, hemorragias en fibras nerviosas y vitritis. También puede cursar con una masa coroidea solitaria sobreelevada o tuberculoma, que puede asociar desprendimiento

de retina neurosensorial y estrella macular. En la angiografía fluoresceínica las lesiones coroideas activas muestran hiperfluorescencia en fases tempranas, con exudación tardía, mientras que las cicatriciales se caracterizan por bloqueo temprano de la fluoresceína y tinción posterior. En la angiografía con verde de indocianina hay hipofluorescencia tanto en fases tempranas como tardías y se observan un mayor número de lesiones que con la angiografía fluoresceínica. Otros hallazgos probables con una coroiditis multifocal y una coroiditis serpinginosa. La afectación de la retina puede deberse a la extensión por contigüidad o a la respuesta inmunitaria frente a la micobacteria. La enfermedad de Eales es una perivasculitis retiniana que se caracteriza por hemorragias retinianas y vítreas recurrentes. También puede acompañarse de periflebitis, oclusión venosa, neovascularización y desprendimiento retiniano por tracción. La identificación de DNA micobacteriano mediante PCR en pacientes con enfermedad de Eales respalda la asociación entre ambos procesos. Otros hallazgos del segmento posterior asociados a TB son los abscesos subretinianos, la NVC, la neuritis óptica y la panoftalmítis. El diagnóstico definitivo requiere la detección de micobacterias, lo que no suele ser posible en numerosos casos de TB ocular, por lo que el diagnóstico es de sospecha. La antibioterapia sistémica está indicada en caso de uveítis, conversión reciente de la prueba cutánea, alteraciones en la radiografía de tórax, cultivos positivos o PCR positiva, siendo recomendable la politerapia, siguiendo una pauta de inducción con isoniazida, rifampicina y piracinamida, seguida de una fase de continuación<sup>25,26</sup>.

## INFECCIONES PARASITARIAS DE LA RETINA Y LA COROIDES

### Toxoplasmosis ocular

Es la parasitosis más frecuente de nuestro medio y se considera la causa más frecuente de retinocoroiditis infecciosa tanto en adultos como en niños. La infección por *Toxoplasma gondii* puede ser congénita (más frecuente) o adquirida, siendo

los posibles mecanismos de transmisión el consumo de carne cruda o poco cocinada, el contacto con heces de gatos, la transmisión transplacentaria, a través de una herida cutánea, la transfusión de sangre o el trasplante de órganos.

La presentación clásica de la toxoplasmosis congénita comprende coriorretinitis, hidrocefalia y calcificación intracraneal, de los cuales la anomalía más frecuente es la retinocoroiditis, presente en el 80%.

Aunque anteriormente se ha atribuido la infección adquirida exclusivamente a la reactivación de la forma congénita, actualmente se cree que desempeña un papel en el desarrollo de toxoplasmosis ocular tanto en niños como en adultos, lo cual tiene importantes implicaciones sanitarias en relación al desarrollo de estrategias profilácticas dirigidas no solamente a embarazadas, sino también a niños y adultos en riesgo.

Las manifestaciones en fases iniciales incluyen visión borrosa o con opacidades unilaterales, escotomas, fotofobia y moscas volantes, si bien dependen de la localización de la lesión. Con frecuencia existe una uveítis anterior granulomatosa, que en el 10-20% muestra un aumento de la presión intraocular. En cuanto a las manifestaciones retinianas, cabe destacar que cerca del 30% al 50% de todos los casos de uveítis posterior se atribuyen a toxoplasmosis. En los casos congénitos es típica una cicatriz atrófica de gran tamaño, normalmente en la mácula. Las reactivaciones tienden a producirse en el borde de estas cicatrices (lesiones satélite), de color crema con edema retiniano por encima. Cuando hay vitritis intensa, se observa el signo característico del "faro en la niebla", en que el foco de inflamación se corresponde con la luz del faro y la vitritis con la niebla. Es importante mencionar que la vitritis puede ser menos intensa en los pacientes inmunodeprimidos por su menor reacción frente al microorganismo. En algunos casos se ha observado envainamiento vascular retiniano (arteriolitis de Kyrieleis), hemorragias retinianas y coroiditis geográfica. Otras posibles complicaciones son cataratas, desprendimiento seroso de retina y la NVC.



En pacientes con SIDA y ancianos la retinocoroiditis puede comenzar con hallazgos atípicos, como numerosas lesiones de gran tamaño acompañadas o no de cicatrices coriorretinianas, una neurorretinitis unilateral, toxoplasmosis retiniana externa punteada (TREP), una retinopatía pigmentaria unilateral semejante a la retinitis pigmentaria, escleritis, desprendimientos regmatógenos de retina, y oclusiones vasculares retinianas. La forma de toxoplasmosis retiniana externa se caracteriza por pequeñas lesiones multifocales en la retina asociadas a leve vitritis y puede progresar a necrosis retiniana extensa con panuveítis y ptisis del globo.

Se trata de una enfermedad autolimitada de manera que las lesiones se curan sin tratamiento en 1-2 meses, aunque se observan recurrencias en el 49% de los pacientes en los 3 primeros años. El pronóstico visual puede ensombrecerse debido a afectación macular, hemorragia vítrea, neovascularización subretiniana o desprendimiento de retina, no obstante, dichos acontecimientos son raros.

El diagnóstico en la mayoría de los casos es clínico, basándose en el aspecto de las lesiones en la oftalmoscopia indirecta (Fig. 3). Para confirmar la exposición al parásito se utiliza la evaluación serológica con anticuerpos fluorescentes indirectos (AFI) y ELISA para detectar anticuerpos específicos. Recientemente se ha empleado la PCR con gran sensibilidad y especificidad para detectar DNA de *T. gondii* tanto en el humor acuoso como en el vítreo, principalmente en pacientes con lesiones atípicas.

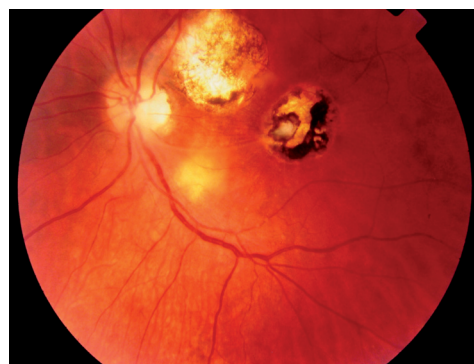El tratamiento está indicado en casi todos los pacientes inmunodeprimidos, en casos de toxoplasmosis congénita y embarazadas con enfermedad adquirida. Las indicaciones relativas de tratamiento son las siguientes: lesiones que afecten al nervio o a la fovea, disminución de la agudeza visual, inflamación moderada o intensa, lesiones de tamaño mayor de un diámetro del disco, persistencia de más de un mes, presencia de abundantes lesiones activas.

La terapia clásica conocida como la "triple terapia" se basa en la administra-

ción de sulfamida (2 g por vía oral, seguidos de 1 g por vía oral, 4 veces al día), pirimetamina (75 mg por vía oral, seguidos de 25 mg, 2 veces al día, no debe usarse en mujeres embarazadas) y corticoides sistémicos (24-48 horas después de administrar la medicación antitoxoplásmica y si hay intensa vitritis). Esta pauta se completa con ácido fólico (3-5 mg por vía oral, 2 veces al día) para prevenir la leucopenia y trombocitopenia que puede producir la pirimetamina. Los neonatos con toxoplasmosis congénita suelen recibir un tratamiento con pirimetamina y sulfonamidas durante un año. En el caso de embarazadas el tratamiento pretende evitar tanto las secuelas oftálmicas para la madre como la infección del feto, pudiendo administrarse de forma segura espiramicina sin riesgos de teratogenicidad.<sup>27-31</sup>.

### Toxocariasis

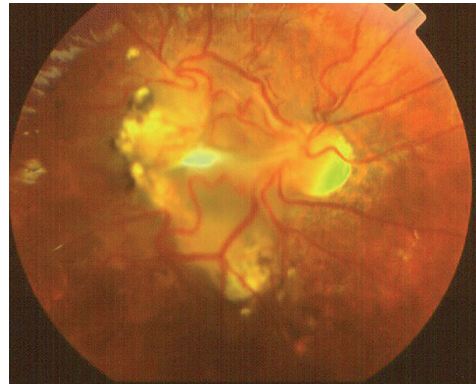Causada por un gusano intestinal común en los perros denominado *Toxocara canis*, la infestación humana puede deberse a la ingestión de tierra o alimentos contaminados con huevos eliminados de las heces de los perros. En el intestino los



**Figura 3.** Toxoplasmosis ocular. Los focos antiguos se observan cicatrizados con áreas de hipo e hiperpigmentación y bordes nítidos. El foco de reactivación se observa de color blanquecino con borde más difuso.

huevos se convierten en larvas que atraviesan la pared intestinal y viajan hacia el hígado, pulmones, piel, cerebro y ojos. Al morir las larvas provocan una reacción inflamatoria seguida de granulación. Al contrario que la larva migrans visceral, que es una infestación sistémica grave que suele ocurrir a los 2 años de edad, y que no afecta a los ojos, la toxocariasis ocular afecta a niños sanos. Puede adoptar 3 formas clínicas:

- La endofalmitis crónica afecta a niños entre los 2 y 9 años con leucocoria, estrabismo o pérdida visual unilateral. Presentan uveítis anterior y vitritis. La retina periférica y la pars plana pueden estar cubiertas por un exudado blanco-grisáceo, semejantes al banco de nieve de la pars planitis. Como complicaciones puede haber desprendimiento de retina traccional, hipotonía y cataratas. Como tratamiento pueden ser útiles los corticoides perioculares, y en caso de desprendimiento de retina traccional, la cirugía. Sin embargo, el pronóstico visual suele ser malo, incluso requiriéndose a veces la enucleación.
- El granuloma del polo posterior se presenta en niños entre los 6 y 14 años, con afectación visual unilateral. Se observa un granuloma blanco amarillento, sólido y redondo, frecuentemente en la mácula, aunque en ocasiones afecta a la cabeza del nervio óptico (Fig. 4). Como complicaciones pueden aparecer líneas retinianas de estrés, hemorragia subretiniana, distorsión de los vasos y desprendimiento de retina.
- El granuloma periférico afecta a jóvenes o adultos con alteración de la visión por afectación de la mácula o desprendimiento de retina. En los casos no complicados la lesión puede permanecer durante años sin dar síntomas. Suele haber un granuloma hemisférico blanco en el ecuador y se suelen extender bandas vítreas desde la lesión hasta el fondo, de manera que la contracción de dichas bandas puede arrastrar consigo la papila y los vasos. Las posibles complicaciones



**Figura 4.** Granuloma por toxocariasis que produce deformidad retiniana en un niño de 10 años.

son heterotopia macular y desprendimiento de retina traccional.

Entre las pruebas diagnósticas destaca el ELISA para determinar el nivel de anticuerpos séricos frente a *Toxocara canis*, debiéndose solicitar los títulos exactos incluyendo la prueba en suero sin diluir. Un título positivo no es necesariamente diagnóstico de toxocariasis (debe interpretarse junto con los hallazgos clínicos) y tampoco excluye la posibilidad de retinoblastoma. La ecografía para excluir otras causas de leucocoria. La transformación pseudoquistica del humor vítreo periférico es un signo específico de granulomas periféricos.

En el tratamiento se usan corticoides sistémicos o perioculares para combatir el componente inflamatorio de la afectación ocular. Sin embargo, no está demostrado el beneficio de la administración de antihelmínticos (tiabendazol y dietilcarbamacina)<sup>32-34</sup>.

## BIBLIOGRAFÍA

1. NARENDRAN N, BALASUBRAMANIAM B, JOHNSON E, DICK A, MAYER E. Five-year retrospective review of guideline-based management of fungal endophthalmitis. *Acta Ophthalmol* 2008; 86: 525-532.
2. MORA P, BOVEY EH, GUEX-CROSIER Y. Mycotic endophthalmitis: management and

- treatment (9 year study). *Klin Monatsbl Augenheilkd* 2002; 219: 221-225.
3. HARIPRASAD SM, MIELER WF, LIN TK, SPONSEL WE, GRAYBILL JR. Voriconazole in the treatment of fungal eye infections: a review of current literature. *Br J Ophthalmol* 2008; 92: 871-878.
  4. SHAH CP, MCKEY J, SPIRN MJ, MAGUIRE J. Ocular candidiasis: a review. *Br J Ophthalmol* 2008; 92: 466-468.
  5. DONAHUE SP, GREVEN CM, ZURAVLEFF JJ, ELLER AW, NGUYEN MH, PEACOCK JE JR et al. Intraocular candidiasis in patients with candidemia. Clinical implications derived from a prospective multicenter study. *Ophthalmology* 1994; 101: 1302-1309.
  6. PARKE DW 2ND, JONES DB, GENTRY LO. Endogenous endophthalmitis among patients with candidemia. *Ophthalmology* 1982; 89: 789-796.
  7. PRASAD AG, VAN GELDER RN. Presumed ocular histoplasmosis syndrome. *Curr Opin Ophthalmol* 2005; 16: 364-368.
  8. RAO NA, HIDAYAT AA. Endogenous mycotic endophthalmitis: variations in clinical and histopathologic changes in candidiasis compared with aspergillosis. *Am J Ophthalmol* 2001; 132: 244-251.
  9. CORDERO-COMA M, ANZAAR F, YILMAZ T, FOSTER CS. Herpetic retinitis. *Herpes* 2007; 14: 4-10.
  10. TRAN TH, STANESCU D, CASPERS-VELU L, ROZENBERG F, LIESNARD C, GAUDRIC A et al. Clinical characteristics of acute HSV-2 retinal necrosis. *Am J Ophthalmol* 2004; 137: 872-879.
  11. MUTHIAH MN, MICHAELIDES M, CHILD CS, MITCHELL SM. Acute retinal necrosis: a national population-based study to assess the incidence, methods of diagnosis, treatment strategies and outcomes in the UK. *Br J Ophthalmol* 2007; 91: 1452-1455.
  12. USUI Y, GOTO H. Overview and diagnosis of acute retinal necrosis syndrome. *Semin Ophthalmol* 2008; 23: 275-283.
  13. BONFIOLI AA, ELLER AW. Acute retinal necrosis. *Semin Ophthalmol* 2005; 20: 155-160.
  14. TRAN TH, ROZENBERG F, CASSOUX N, RAO NA, LEHOANG P, BODAGHI B. Polymerase chain reaction analysis of aqueous humour samples in necrotising retinitis. *Br J Ophthalmol* 2003; 87: 79-83.
  15. CHAU TRAN TH, CASSOUX N, BODAGHI B, LEHOANG P. Successful treatment with combination of systemic antiviral drugs and intravitreal ganciclovir injections in the management of severe necrotizing herpetic retinitis. *Ocul Immunol Inflamm* 2003; 11: 141-144.
  16. WIEGAND TW, YOUNG LH. Cytomegalovirus retinitis. *Int Ophthalmol Clin* 2006; 46: 91-110.
  17. BOPANA S, AMOS C, BRITT W, STAGNO S, ALFORD C, PASS R. Late onset and reactivation of chorioretinitis in children with congenital cytomegalovirus infection. *Pediatr Infect Dis J* 1994; 13: 1139-1142.
  18. COATS DK, DEMMLER GJ, PAYSSE EA, DU LT, LIBBY C. Ophthalmologic findings in children with congenital cytomegalovirus infection. *J AAPOS* 2000; 4: 110-116.
  19. KISS S, DAMICO FM, YOUNG LH. Ocular manifestations and treatment of syphilis. *Semin Ophthalmol* 2005; 20: 161-167.
  20. PORSTMANN AU, MARCUS U, PLEYER U. Primary diagnosis of syphilis by the ophthalmologist. *Klin Monatsbl Augenheilkd* 2002; 219: 349-352.
  21. ALDAVE AJ, KING JA, CUNNINGHAM ET JR. Ocular syphilis. *Curr Opin Ophthalmol* 2001; 12: 433-441.
  22. KADZ B, PUTTEMAN A, VEROUGSTRAETE C, CASPERS L. Lyme disease from an ophthalmological point of view. *J Fr Ophtalmol* 2005; 28: 218-223.
  23. CUNNINGHAM ET, KOEHLER JE. Ocular bartonellosis. *Am J Ophthalmol* 2000; 130: 340-349.
  24. ORMEROD LD, DAILEY JP. Ocular manifestations of cat-scratch disease. *Curr Opin Ophthalmol* 1999; 10: 209-216.
  25. GUPTA A, GUPTA V. Tubercular posterior uveitis. *Int Ophthalmol Clin* 2005; 45: 71-88.
  26. THOMPSON MJ, ALBERT DM. Ocular tuberculosis. *Arch Ophthalmol* 2005; 123: 844-849.
  27. PLEYER U, TORUN N, LIESENFELD O. Ocular toxoplasmosis. *Ophthalmologe* 2007; 104: 603-615.
  28. ROTHOVA A. Ocular manifestations of toxoplasmosis. *Curr Opin Ophthalmol* 2003; 14: 384-388.
  29. MONTOYA JG, PARMLEY S, LIESENFELD O, JAFFE GJ, REMINGTON JS. Use of the polymerase chain reaction for diagnosis of ocular toxoplasmosis. *Ophthalmology* 1999; 106: 1554-1563.
  30. BOSCH-DRIESSEN LE, BERENDSCHOT TT, ONGKOSUWITO JV, ROTHOVA A. Ocular toxoplasmosis: clinical features and prognosis of 154 patients. *Ophthalmology* 2002; 109: 869-878.

31. SMITH JR, CUNNINGHAM ET JR. Atypical presentations of ocular toxoplasmosis. *Curr Opin Ophthalmol* 2002; 13: 387-392.
32. BERTELMANN E, VELHAGEN KH, PLEYER U. Ocular toxocariasis. From biology to therapy. *Ophthalmologie* 2007; 104: 35-39.
33. MADU AA, MAYERS M. Ocular manifestation of systemic infections. *Curr Opin Ophthalmol* 1996; 7: 85-90.
34. SHIELDS JA. Ocular toxocariasis. A review. *Surv Ophthalmol* 1984; 28: 361-381.